

НАЦІОНАЛЬНА АКАДЕМІЯ МЕДИЧНИХ НАУК УКРАЇНИ
ДЕРЖАВНА УСТАНОВА "ІНСТИТУТ ТРАВМАТОЛОГІЇ ТА ОРТОПЕДІЇ
НАЦІОНАЛЬНОЇ АКАДЕМІЇ МЕДИЧНИХ НАУК УКРАЇНИ"

Кваліфікаційна наукова праця на правах рукопису

ВИДЕРКО РОМАН ВАСИЛЬОВИЧ

УДК: 617.58:616.71-007.1:616-007.24[616.13/.14]-07/08

**ОРТОПЕДИЧНІ ПРОЯВИ ВРОДЖЕНИХ СУДИННИХ МАЛЬФОРМАЦІЙ
НИЖНІХ КІНЦІВОК (ДІАГНОСТИКА ТА ЛІКУВАННЯ)**

Галузь знань 22 «Охорона здоров'я»

Спеціальність 222 «Медицина»

Подається на здобуття наукового ступеня доктора філософії

Дисертація містить результати власних досліджень. Використання ідей, результатів і текстів інших авторів мають посилання на відповідне джерело

_____ Видерко Р.В.

Науковий керівник:
доктор медичних наук,
Зима Андрій Миколайович

Київ – 2023

АНОТАЦІЯ

Видерко Р.В. Ортопедичні прояви вроджених судинних мальформацій нижніх кінцівок (діагностика та лікування). – Кваліфікаційна наукова праця на правах рукопису.

Дисертація на здобуття наукового ступеня доктора філософії за спеціальністю 14.01.21 «Травматологія та ортопедія» (222 – Медицина). – ДУ «Інститут травматології та ортопедії НАМН України», Київ, 2023.

Дисертаційна робота затверджена на проблемній комісії в ДУ «Інститут травматології та ортопедії НАМН України» та є фрагментом науково-дослідної роботи ДУ «Інститут травматології та ортопедії НАМН України» (державний реєстраційний номер 0122U000226).

Робота ґрунтується на використанні матеріалу клінічних досліджень пацієнтів, що пройшли лікування у відділі травматології та ортопедії дитячого віку, зараз відділ реконструктивної ортопедії та травматології дитячого і юнацького віку.

Дисертаційна робота присвячена вирішенню актуального наукового завдання ортопедії і травматології, а також судинної хірургії – вдосконаленню діагностики та лікування ортопедичних проявів при різних формах вроджених судинних мальформаціях (ВСМ) нижніх кінцівок.

Вибірку досліджуваних для діагностики та лікування склали 43 хворих з різними формами ВСМ віком 1 до 50 років (середній вік $13,9 \pm 11,0$ років). Ортопедичну патологію діагностовано у 88% хворих.

Проведено вивчення особливостей клінічного перебігу при різних формах ВСМ. Встановлено, що при ВСМ виникає різниця довжини нижніх кінцівок (РДНК) за рахунок видовження ураженої кінцівки (72%), контрактури суглобів (20%), деформації стоп (20%) та інші. Встановлено, що у понад 50% хворих можливе поєднання різних ортопедичних проявів захворювання у хворих. На підставі вивчення залежності між ортопедичною патологією та клінічними проявами порушення регіонального кровотоку встановлено, що комплексний підхід із врахуванням загально-клінічних та ортопедичних проявів захворювання

може служити критерієм прогнозування виникнення та прогресування патології опорно-рухового апарату.

На підставі клінічного дослідження, розроблена робоча клініко-ортопедична класифікація функціонального стану нижніх кінцівок при ВСМ, у якій враховано ступінь тяжкості гемодинамічних порушень (клінічний клас хронічного захворювання вен), вид ортопедичної патології та ступінь її вираженості, больовий синдром. Розроблена класифікація є основою для визначення тактики лікування патології опорно-рухового апарату в даній категорії пацієнтів.

Рентген-денситометричне дослідження дозволило встановити, що у 70% з артеріовенозною мальформацією (АВМ) нижніх кінцівок виявлено порушення структурного стану кісткової тканини ураженої кінцівки; статистично значиму різницю між мінеральною щільністю кісткової тканини (МЩКТ) ураженої АВМ кінцівки у порівнянні із здоровою, що обумовлено впливом порушення регіональної гемодинаміки та недонавантаженістю ураженої кінцівки. Дослідження рівня маркерів метаболізму кісткової тканини встановило відхилення їх від меж вікової норми із переважанням процесів остеорезорбції над процесами кісткоутворення. Результати дослідження вказують на необхідність розробки системи антиостеопоротичної медикаментозної терапії на ранніх клінічних стадіях захворювання.

Для визначення закономірностей впливу порушення регіональної гемодинаміки на формування та прогресування РДНК, як найчастішого ортопедичного прояву ВСМ, виконано кольорове дуплексне ангіосканування (КДАС) магістральних артерій нижніх кінцівок з оцінюванням кількісних показників кровотоку, отримані показники порівнювали між собою на здоровій та ураженій кінцівках. Проведення КДАС у пацієнтів із дифузною формою АВМ виявило статистично достовірні залежності між показниками периферичного опору магістральних судин та видовженням ураженої кінцівки, що свідчить про взаємозв'язок між змінами регіонального кровообігу та РДНК у пацієнтів із даною патологією.

На основі порівняльного аналізу показників КДАС м'яких тканин у проекції можливого хірургічного втручання запропоновані критерії, які варто розглядати як загрозовими щодо можливості виникнення інтра- та післяопераційної кровотечі при хірургічному лікуванні.

На підставі проведеного дослідження розроблений диференційний підхід до корекції ортопедичної патології при ВСМ з урахуванням робочої клініко-ортопедичної класифікації функціонального стану нижніх кінцівок при ВСМ.

Визначено показання до консервативного лікування патології опорно-рухового апарату при ВСМ та показання, протипоказання та етапність хірургічного лікування. Результати блокування зон росту в ділянці колінного суглоба з приводу видовженої кінцівки при застосування диференційного підходу вказують на ефективність корекції РДНК та покращення функціонального стану нижніх кінцівок у пацієнтів дитячого віку з ВСМ.

Аналіз результатів хірургічного лікування при різних формах ВСМ вказує, що застосування диференційного підходу до корекції РДНК на різних етапах лікування дозволило досягнути гарних функціональних результатів у 90% хворих та задовільних результатів у 10% пацієнтів. Проведення хірургічного лікування у 8,6% випадків призводило до виникнення ускладнень у вигляді кровотечі з післяопераційної рани у ранньому періоді. Віддалені результати проведеного хірургічного лікування відповідно до диференційного підходу лікування вказують на відсутність прогресування ВСМ та погіршення клінічного перебігу основного захворювання після хірургічного лікування.

Ключові слова: судинні мальформації, діти, діагностика, різниця довжини нижніх кінцівок, контрактури суглобів, кульшовий суглоб, колінний суглоб, класифікація, метаболізм кісткової тканини, вітамін D3, магістральні судини нижніх кінцівок, кольорове дуплексне ангіосканування, хірургічне лікування, алгоритм лікування, результати.

ABSTRACT

Vyderko R.V. **Orthopedic manifestations of congenital vascular malformations of the lower extremities (diagnosis and treatment).** – Qualifying scientific work on manuscript rights.

The thesis for obtaining a Doctor of Philosophy degree, specialty 14.01.21 "Traumatology and Orthopedics" (222 - Medicine). - State Institution "Institute of Traumatology and Orthopedics of the National Academy of Sciences of Ukraine", Kyiv, 2023.

The dissertation work was approved by the problem commission at the SI «Institute of Traumatology and Orthopedics of the National Academy of Medical Sciences of Ukraine» and is a fragment of the research work of the «Institute of Traumatology and Orthopedics of the National Academy of Sciences of Ukraine» (state registration number 0122U000226).

The work is based on the use of material from clinical cases of patients treated in the Department of Pediatric Traumatology and Orthopedics, now the Department of Traumatology and Reconstructive Orthopedics for Children and Adolescents.

The dissertation work is devoted to the solution of the current scientific task of orthopedics and traumatology, as well as vascular surgery - improving the diagnosis and treatment of orthopedic manifestations in various forms of congenital vascular malformations (CVM) of the lower extremities.

The sample of subjects for diagnosis and treatment consisted of 43 patients with various forms of CVM aged 1 to 50 years (average age 13.9 ± 11.0 years). Orthopedic pathology was diagnosed in 88% of patients.

The study of the features of the clinical course in various forms of CVM was carried out. It has been established that in case of CVM, there is a leg length discrepancy (LLD) due to the elongation of the affected limb (72%), joints contracture (20%), deformation of the feet (20%) and others. It has been established that more than 50% of patients may have a combination of various orthopedic manifestations of the disease. Based on the study of the dependence between orthopedic pathology and clinical

manifestations of regional blood flow disorders, it was established that only a comprehensive consideration of general clinical and orthopedic manifestations of the disease can act as a criterion for predicting the occurrence and progression of pathology of the musculoskeletal system.

Taking into account the results of the clinical study, a working clinical-orthopedic classification of the functional state of the lower extremities in CVM was developed, which takes into account the severity of hemodynamic disorders (clinical class of chronic venous disease), the type of orthopedic pathology and its severity, pain syndrome. The developed classification created a foundation for choosing a strategy and tactics for treating pathology of the musculoskeletal system in this category of patients.

An X-ray densitometric study revealed that in 70% of patients with arteriovenous malformation (AVM) of the lower extremities, a violation of the structural state of the bone tissue of the affected limb was found; a statistically significant difference between bone mineral density (BMD) of an AVM-affected limb compared to a healthy one, which is due to the influence of regional hemodynamic disturbances and underloading of the affected limb. The study of the level of markers of bone tissue metabolism established their deviation from the limits of the age norm with the predominance of osteoresorption processes over bone formation processes. The results of the study indicate the need to develop a system of antiosteoporotic drug therapy in the early clinical stages of the disease.

In order to understand the regularities of the influence of regional hemodynamic disturbances on the formation and progression of LLD, as the most frequent orthopedic manifestation of CVM, color duplex angioscanning (CDA) of the main arteries of the lower extremities was performed with the assessment of quantitative indicators of blood flow, the obtained indicators were compared with each other on healthy and affected limbs. Conducting CDA in patients with AVM revealed statistically significant dependences between indicators of peripheral resistance of main vessels and elongation of the affected limb, which indicates the relationship between changes in regional blood circulation and RDNA in patients with this pathology.

On the basis of a comparative analysis of the KDA indicators of soft tissues in the projection of a possible surgical intervention, criteria that should be considered as threatening regarding the possibility of intra- and postoperative bleeding during surgical treatment are proposed.

On the basis of the conducted research, a differential approach to the correction of orthopedic pathology in CVM was developed, taking into account the working clinical and orthopedic classification of the functional state of the lower extremities in CVM.

Indications for conservative treatment of pathology of the locomotor system in CVM have been determined. Definition of indications, contraindications and stages of surgical treatment. The results of blocking the growth zones in the area of the knee joint due to the extended limb when using a differential approach indicate the effectiveness of the correction of the LLD and the improvement of the functional state of the lower limbs in pediatric patients with CVM.

The analysis of the results of surgical treatment for various forms of CVM indicates that the use of a differential approach to the correction of LLD at different stages of treatment allowed to achieve good functional results in 90% of patients and satisfactory results in 10% of patients. Surgical treatment in 8.6% of cases led to complications in the form of bleeding from the postoperative wound in the early period. The long-term results of the surgical treatment performed in accordance with the differential treatment approach indicate the absence of progression of CVM and worsening of the clinical course of the underlying disease after surgical treatment.

Key words: vascular malformations, children, diagnosis, leg length discrepancy, joint contractures, hip joint, knee joint, classification, bone metabolism, vitamin D3, main vessels of the lower extremities, color duplex angioscanning, surgical treatment, treatment algorithm, results.

СПИСОК НАУКОВИХ ПРАЦЬ ЗА ТЕМОЮ ДИСЕРТАЦІЇ

1. Гук Ю.М., Зима А.М., Кінча-Поліщук Т.А., Чеверда А.І., Видерко Р.В., Скуратов О.Ю. Судинна мальформація як ортопедична проблема (огляд). Вісник ортопедії, травматології та протезування. 2020;105(2):60-67. <https://doi.org/10.37647/0132-2486-2020-105-2-60-67> *(Здобувач виконав пошук та аналіз літературних джерел, спільно з науковим керівником сформував висновки, підготував та подав публікацію до друку).*
2. Гук Ю.М., Зима А.М., Чеверда А.І., Кінча-Поліщук Т.А., Видерко Р.В., Скуратов О.Ю. Необхідність та доцільність корекції різниці довжини нижніх кінцівок при вроджених судинних мальформаціях у дітей. Хірургія дитячого віку. 2020;67(2):68-72. doi: 10.15574/PS.2020.67.68 *(Здобувач проводив збір та аналіз матеріалу, здійснював статистичний аналіз отриманих результатів та оформлення статті).*
3. Гук Ю.М., Чернуха Л.М., Зима А.М., Чеверда А.І., Кінча-Поліщук Т.А., Видерко Р.В. Клініко-ортопедичні прояви вроджених судинних мальформацій нижніх кінцівок. Ортопедія, травматологія і протезування. 2021;624(3):49-53. doi: <https://doi.org/10.15674/0030-59872021349-53> *(Здобувач проводив збір та аналіз матеріалу, здійснював статистичний аналіз отриманих результатів та підготував статтю до друку).*
4. Видерко Р.В., Зима А.М., Гук Ю.М., Чернуха Л.М., Чеверда А.І., Кінча-Поліщук Т.А. Клініко-ортопедична класифікації функціонального стану нижніх кінцівок при вроджених судинних мальформаціях. Хірургія дитячого віку (Україна). 2022;77(4):84-90. doi: 10.15574/PS.2022.77.84 *(Здобувач створив дизайн дослідження, виконав аналіз результатів дослідження та сумісно з науковим керівником провів інтерпретацію отриманих даних. Дисертант написав чернетку цієї статті, подав кінцевий варіант публікації до друку.)*
5. Гук Ю.М., Чернуха Л.М., Зима А.М., Чеверда А.І., Кінча-Поліщук Т.А., Видерко Р.В., Скуратов О.Ю., Зотя А.В. «Ортопедичні прояви вроджених

судинних мальформацій нижніх кінцівок – актуальні проблеми та шляхи їх вирішення». Матеріали VI з'їзду судинних хірургів, флебологів та ангіологів України». Клінічна хірургія. 2022;89(5-6):24-25. *(Здобувач проводив збір та аналіз матеріалу, здійснював оформлення публікації).*

6. Guk Yu, Chernukha L, Zyma A, Vyderko R, Cheverda A, Kincha-Polishchuk T, Skuratov O. Orthopedic manifestations in patients with arteriovenous malformations of the lower limbs. Acta Phlebologica. 2023 April;24(1):9-16. doi: 10.23736/S1593-232X.22.00543-4 *(Здобувач провів розробку плану досліджень, аналіз отриманих даних, статистична обробка та узагальнення результатів, підготовку та подачу статті до друку).*
7. Zyma A.M., Vyderko R.V., Kincha-Polishchuk T.A., Cheverda A.I., Chernukha L.M., Guk Yu.M., Haiko O.G., Magomedov O.M., Zotya A.V., Skuratov O.Yu. Structural and functional state of bone in patients with arteriovenous malformations of the lower extremities. Pain, joints, spine. 2023;13(3):165-171. doi: <https://doi.org/10.22141/pjs.13.3.2023.381> *(Здобувач провів розробку дизайну дослідження, сумісно з науковим керівником провів статистичний аналіз отриманих результатів, виконав узагальнення результатів, підготував та подав статтю до друку).*
8. Zyma A.M., Vyderko R.V., Chernukha L.M., Kincha-Polishchuk T.A., Guk Yu.M., Cheverda A.I., Skuratov O.Yu., Demyan Yu.Yu. Changes of bone tissue metabolism in congenital arteriovenous malformations of the lower limb. World Congress on Osteoporosis Osteoarthritis and Musculoskeletal Diseases, AbstractBook. 2023; Poster 539: P. 376. *(Здобувач проводив збір матеріалу та статистичний аналіз отриманих результатів, здійснював оформлення тез).*
9. Зима А.М., Видерко Р.В., Кінча–Поліщук Т.А., Чеверда А.І., Чернуха Л.М., Гук Ю.М., Зотя А.В., Скуратов О.Ю. Структурний стан та метаболізм кісткової тканини у хворих з артеріовенозними мальформаціями нижніх кінцівок. Матеріали конгресу судинних хірургів, флебологів та ангіологів України «Сухаревські читання». Український журнал клінічної хірургії.

2023 травень/червень; 90(3):17. (Здобувач проводив збір матеріалу та статистичний аналіз отриманих результатів, здійснював оформлення тез).

ЗМІСТ

АНОТАЦІЯ.....	2
СПОСОК НАУКОВИХ ПРАЦЬ ЗА ТЕМОЮ ДИСЕРТАЦІЇ	8
ЗМІСТ	11
ПЕРЕЛІК УМОВНИХ ПОЗНАЧЕНЬ.....	13
ВСТУП.....	15
РОЗДІЛ 1. МАТЕРІАЛИ ТА МЕТОДИ ДОСЛІДЖЕННЯ	30
1.1. Загальна характеристика матеріалу та методів	30
1.2. Характеристика матеріалу залежно від форми вродженої судинної мальформації	33
1.3. Рентгенографічний метод дослідження.....	36
1.4. Рентген-денситометричний та біохімічний методи дослідження	37
1.5. Доплерографічний метод дослідження.....	41
1.6. Статистичний метод дослідження	41
РОЗДІЛ 2. КЛІНІКО-ОРТОПЕДИЧНІ ПРОЯВИ У ПАЦІЄНТІВ ІЗ РІЗНИМИ ФОРМАМИ ВРОДЖЕНИХ СУДИННИХ МАЛЬФОРМАЦІЙ НИЖНІХ КІНЦІВОК	43
2.1. Особливості клініко-ортопедичних проявів у пацієнтів із артеріовенозною мальформацією.....	43
2.2. Особливості клініко-ортопедичних проявів у пацієнтів із венозною мальформацією	54
2.3. Особливості клініко-ортопедичних проявів у пацієнтів із капілярною мальформацією	57
РОЗДІЛ 3. РЕНТГЕНОЛОГІЧНІ ПРОЯВИ ТА ЇХ ОСОБЛИВОСТІ У ПАЦІЄНТІВ ІЗ ВРОДЖЕНИМИ СУДИННИМИ МАЛЬФОРМАЦІЯМИ.....	59
РОЗДІЛ 4. КЛІНІКО-ОРТОПЕДИЧНА КЛАСИФІКАЦІЯ ФУНКЦІОНАЛЬНОГО СТАНУ НИЖНІХ КІНЦІВОК ПРИ ВРОДЖЕНИХ СУДИННИХ МАЛЬФОРМАЦІЯХ	71
4.1. Обґрунтування створення клініко-ортопедичної класифікації функціонального стану нижніх кінцівок при вроджених судинних мальформаціях.....	71
4.2. Розробка клініко-ортопедичної класифікації функціонального стану нижніх кінцівок при вроджених судинних мальформаціях.....	73
РОЗДІЛ 5. СТРУКТУРНО-ФУНКЦІОНАЛЬНИЙ СТАН КІСТКОВОЇ ТКАНИНИ У ПАЦІЄНТІВ ІЗ АРТЕРІОВЕНОЗНОЮ ФОРМОЮ ВРОДЖЕНОЇ СУДИННОЇ МАЛЬФОРМАЦІЇ	80

5.1. Результати рентген-денситометричного дослідження структурного стану кісткової тканини у пацієнтів із артеріовенозною формою вродженої судинної мальформації	83
5.2. Результати біохімічного дослідження метаболізму кісткової тканини у пацієнтів із артеріовенозною формою вродженої судинної мальформації	85
РОЗДІЛ 6. ДУПЛЕКСНЕ СКАНУВАННЯ СУДИН У ПАЦІЄНТІВ ІЗ РІЗНИЦЕЮ ДОВЖИНИ НИЖНІХ КІНЦІВОК ПРИ ВРОДЖЕНИХ СУДИННИХ МАЛЬФОРМАЦІЯХ	90
6.1. Результати дуплексного сканування судин у пацієнтів із різницею довжини нижніх кінцівок при артеріовенозних мальформаціях	92
РОЗДІЛ 7. ЛІКУВАННЯ ОРТОПЕДИЧНИХ ПРОЯВІВ У ПАЦІЄНТІВ ІЗ РІЗНИМИ ФОРМАМИ ВРОДЖЕНИХ СУДИННИХ МАЛЬФОРМАЦІЙ	97
7.1. Загальні положення корекції ортопедичних проявів при різних формах вроджених судинних мальформаціях	97
7.2. Результати та особливості ортопедичного лікування контрактур суглобів нижніх кінцівок та деформацій стоп у пацієнтів із різними формами вроджених судинних мальформацій.	100
7.3. Результати та особливості ортопедичного лікування різниці довжини нижніх кінцівок у пацієнтів із різними формами вроджених судинних мальформацій	104
7.4. Аналіз ускладнень хірургічної корекції ортопедичних проявів у пацієнтів із різними формами вроджених судинних мальформацій	114
УЗАГАЛЬНЕННЯ РЕЗУЛЬТАТІВ ДОСЛІДЖЕННЯ	119
ВИСНОВКИ	121
СПИСОК ВИКОРИСТАНИХ ДЖЕРЕЛ	124
ДОДАТОК 1	138

ПЕРЕЛІК УМОВНИХ ПОЗНАЧЕНЬ

ABM	- артеріовенозна мальформація
AЗФ	- апарат зовнішньої фіксації
ВАШ	- візуально-аналогова шкала
BCM	- вроджена судинна мальформація
BM	- венозна мальформація
ДРА	- рентгенівська абсорбціометрія
ЗВГА	- задня великогомілкова артерія
КДАС	- кольорове дуплексне ангіосканування
ЛШК	- лінійна швидкість кровотоку
КМ	- капілярна мальформація
ЛМ	- лімфатична мальформація
МЩКТ	- мінеральна щільність кісткової тканини
ПВСК	- проксимальний відділ стегнової кістки
ПВХ	- поперековий відділ хребта
ПКА	- підколінна артерія
ПСА	- поверхнева стегнова артерія
ХЗВ	- хронічне захворювання вен
ХВН	- хронічна венозна недостатність
РДНК	- різниця довжини нижніх кінцівок
СФСКТ	- структурно-функціональний стан кісткової тканини
BMD	- bone mineral dencity
CEAP	- Clinic Etiology Anatomy Pathophysiology (клінічна класифікація хронічної венозної недостатності)

P1NP	- N-термінальний пропептид колагену I типу
PI	- індекс пульсації
β -CTX	- C-термінальний поперечнозшитий телопептид колагену I типу
25(OH)D	- загальний 25-гідроксивітамін вітаміну D

ВСТУП

Актуальність та обґрунтування теми. Вроджені судинні мальформації (ВСМ) – структурні аномалії розвитку судин, що виникають в період ембріонального васкуло- і ангіогенезу в результаті неповної резорбції первинних кровоносних судин та комплексної дії тератогенних факторів, що призводить до різних форм порушень регіонарного кровотоку, виражених анатомо-функціональних змін та ранньої інвалідазації хворих [1, 2, 3].

Як свідчать літературні джерела, зазначена патологія є відносно рідкісною, її поширеність сягає 1,2% в загальній популяції, при цьому у 53,2% дітей з ВСМ захворювання виявляється з народження, а до 7 років – у 86,8% [4, 5].

ВСМ можуть мати різноманітну локалізацію, з них у 55% випадків характерне ураження кінцівок. ВСМ з ураженням кінцівок зазвичай не діагностуються до прояву клінічних симптомів, що часто відбувається в підлітковому або молодому працездатному віці [6, 7].

Етіологія та патогенез ВСМ повністю не встановлений. Більшість дослідників вважають, що ця патологія виникає під впливом тератогенних факторів під час ембріонального розвитку [8, 9, 10]. Окремі тяжкі форми ВСМ можуть бути результатом генетичних мутацій, про що свідчать дослідження Oduber C. та Luks V., які встановили мутації в генах при деяких ВСМ [11, 12]. Дослідження в даному напрямку продовжують тривати.

ВСМ відносяться до диспластичних захворювань, що морфологічно представлені кровоносними або лімфатичними судинами на різних етапах ембріонального розвитку. Знання ембріонального розвитку судинної сітки дає можливість зрозуміти особливості клінічного перебігу різних форм ВСМ [13, 14, 15].

Формування кровоносних судин у плода людини починається на 3 тижні ембріонального розвитку і зумовлено двома взаємопов'язаними процесами: васкулогенезом і ангіогенезом [16, 17, 18]. Початковим етапом васкулогенезу є диференціювання клітин-попередників мезодермального походження (гемангіобластів) в первинну капілярну сітку, яка є недиференційованою

судинною системою зародка. На I стадії (недиференційована стадія) ендотеліоцити первинної капілярної мережі починають диференціюватися по артеріального або венозного типу. В подальшому під впливом генетичних, локальних і гемодинамічних факторів відбувається диференціація первинної капілярної мережі в результаті процесів розгалуження, дозрівання та редукції частини судинних гілок (II – ретиформна стадія). Остаточне формування судинної системи відбувається в результаті ремоделювання примітивної капілярної мережі; при цьому здійснюється регресії, зростання, розгалуження і злиття вже існуючих судин; інша частина судин продовжує рости, відбувається їх диференціація на артерії та вени (III – трункулярна стадія). На цій стадії артеріальні і венозні стовбури ще з'єднані між собою безліччю анастомозів.

Процеси ангиогенезу регулюються складними взаємодіями між клітинами і різними компонентами міжклітинної речовини, а також численними медіаторами, які впливають на клітину за допомогою тирозин-кіназних рецепторів. Молекулярні дослідження вказують, що ВСМ викликані дисфункцією передачі сигналів, які регулюють проліферацію і апоптоз, диференціювання, дозрівання і адгезію клітин судин [19, 20, 21, 22, 23]. Основними цитокінами, що регулюють процеси формування судин, є фактор росту ендотелію судин (VEGF) та ангиопоетини.

Залежно від стадії розвитку, на якій стався блок, ВСМ розділяються на стовбурові (трункулярні) та екстрастовбурові (екстратрункулярні) форми.

Позастовбурові форми ВСМ виникають при порушенні ембріонального розвитку на ранніх етапах формування судинної сітки. Аномальні судини представлені залишками ембріональної тканини мезодермального походження, їм властивий потенціал до росту та проліферації на фоні внутрішніх (гормональні перебудови, менархе) або зовнішніх (хірургічне втручання, травма) стимулюючих чинників [24].

Стовбурові форми ВСМ виникають на пізніших стадіях ембріонального розвитку, коли розвиваються магістральні стовбури. Вони втрачають

ембріональні характеристики і відповідно здатність до росту та проліферації. До даних форм відносять ВСМ, при яких можливо чітко вказати уражену судину.

Таким чином, патогенез та перебіг ВСМ кінцівок являє собою стадійний процес з різноманітними гемодинамічними порушеннями, які призводять до структурних змін кровоносних судин та змінюють умови функціонування тканин ураженої кінцівки [25, 26, 27].

Запропоновано численні класифікації ВСМ, які ґрунтуються на описових, патоморфологічних, ембріологічних та біологічних особливостях аномальних судин. Розуміння різноманітних класифікацій та їх взаємозв'язку з клінічною картиною захворювання є важливим для розуміння тактики щодо їх лікування.

На сьогоднішній день використовується Гамбургська класифікація, запропонована у 1988 році, яка розділяє всі ВСМ за типом ураження судин (капілярні (КМ), венозні (ВМ), лімфатичні (ЛМ), артеріовенозні (АВМ), комбіновані) та в подальшому ділить їх за ембріональними характеристиками (стовбурові та позастовбурові форми) [28].

Розроблена та затверджена класифікація Міжнародної асоціації вивчення судинних аномалій у 1996 році (ISSVA – International Society for the Study Vascular Anomalies) [29]. Її особливістю є системний підхід, в якому патоморфологічні характеристики корелюють з особливостями клінічного перебігу лікувальних підходів. Класифікація ISSVA є доволі громіздкою, містить окремі генетичні характеристики, супутні коагуляційні порушення.

Для поліпшення клінічного ведення пацієнтів створені різні додаткові «робочі» класифікації. Судинними хірургами ДУ «Національний інститут хірургії та трансплантології ім. О.О. Шалімова НАМН України» запропонована робоча класифікаційна система ВСМ «VASC + T», яка дозволила врахувати не тільки діагностичні особливості широкого спектру форм патології, але і визначала тактику лікування цих пацієнтів [30]. Проте варто відзначити, що на даний час відсутні класифікації ВСМ з урахуванням ортопедичних проявів захворювання, що ускладнює комплексний підхід до їх корекції.

Відзначено, що для ВСМ характерний клінічний поліморфізм із значним спектром проявів, що залежать від форми захворювання, локалізації процесу, віку пацієнта [32, 33].

Клінічна картина при АВМ досить варіабельна, оскільки характер і ступінь вираженості симптомів залежить від локалізації патологічного процесу і об'єму артеріовенозного шунтування. Виділяють місцеві, регіональні та загальні клінічні симптоми АВМ. До місцевих відносять варикозне розширення підшкірних вен, наявність безперервного систоло-діастолічного шуму в проекції шунтування, пульсації підшкірних вен. До регіональних ознак відносять гіпертрофію кінцівки, шкірну гіпертермію і наявність судинного невуса. До загальних ознак відносять клінічні прояви серцево-судинної недостатності [34].

ВМ можуть мати різноманітні клінічні прояви, що залежить від анатомічної локалізації, складної морфології із поєднанням аномалій поверхневих та глибоких вен кінцівки, можливості інфільтративного росту. Клінічна картина при ВМ дещо відрізняється від АВМ. До основних клінічних симптомів при ВМ відносять: наявність пухлиноподібних утворень, судинний невус, больовий синдром, варикозне розширення поверхневих вен [35].

Основним клінічним проявом ЛМ є набряк, який на ранніх стадіях непостійний, посилюється до кінця дня. З часом набряк набуває постійного характеру, що пов'язано з порушенням архітектоніки тканин. По мірі заміни багатого на протеїни ексудату на фіброзну тканину м'який пастозний набряк переходить у фіброзний стан, який характеризується утворенням товстого шару підшкірної сполучної тканини. Шкіра стає ригідною, твердою.

ВСМ може бути гемодинамічно активними або стабільними, проте природній перебіг захворювання неминуче призводить до прогресування захворювання. Момент декомпенсації настає індивідуально, залежно від типу вади, локалізації та поширеності ураження. У більшості хворих це збігається з періодом підвищення фізичного навантаження на кінцівку і фазою посиленого зростання кровоносних судин – у 5–8 років [24].

ВСМ вторинно призводить до порушення формування опорно-рухового апарату. За даними різних авторів, для ВСМ характерна різноманітна ортопедична патологія: зміна довжини та об'єму ураженої кінцівки, контрактури суглобів, деформації стоп, що є особливо актуальним при ураженні нижніх кінцівок, так як призводить до вторинної деформації хребта, порушення функції ходи та опори, інвалідизації пацієнтів [36, 37, 38].

Перші повідомлення про ВСМ та ортопедичну патологію належать Klippel M. та Trenaupay P., які описали випадки хворих із гіпертрофією кінцівки, КМ та варикозно розширеними венами у 1900 році [39]. Weber F. описав випадки пацієнтів із ВСМ, які мали гіпертрофію кінцівок та клінічні ознаки артеріовенозної фістули [40, 41]. Servell M. і Trinquescoste P. описали двох хворих із вкороченням кінцівки при ВСМ, флеболітами та гамартомами в 1948 році, а Martorell F. повідомив про випадок вкорочення верхньої кінцівки з вираженою деструкцією кістки у 1949 році [42, 43]. Для визначення окремих комбінацій симптомів почали застосовувати епоніми (синдром Кліппеля-Треноне-Рубашова, синдром Паркс-Вебера), що створює плутанину в літературі, оскільки терміни іноді використовуються як взаємозамінні або для ураження без залучення кінцівок, для яких вони були спочатку описані [28].

Для ортопедів найбільш вагомим та актуальним є дослідження саме кісткових змін при різних формах ВСМ, які проявляються різницею довжини нижніх кінцівок (РДНК) внаслідок видовження або вкорочення ураженої кінцівки, оскільки цей прояв зустрічається у понад 80% хворих [36, 44]. Сучасна ангіологія доводить гемодинамічний та метаболічний генез кісткових змін, хоча існують окремі розбіжності щодо патогенетичної ролі різних параметрів порушеного периферичного кровообігу [45]. Mattassi R. та Vaghi M. запропонували термін судинно-кістковий синдром для визначення РДНК внаслідок впливу ВСМ [46].

За даними різних авторів, на прискорення кісткового росту може впливати локальна зміна параметрів артеріального та венозного кровотоку з посиленням артеріального кровопостачання кістки та навколишніх тканин, венозний застій та, як наслідок порушення процесів оксигенації та тканинного обміну, а кісткова

гіпотрофія пов'язана з механічним стисканням кісток розширеними аномальними судинами [47, 48]. Дослідження Cartier P. встановили, що існує постійний ферментативний зв'язок між специфічною активністю остеобластів щодо кісткоутворення та активністю процесів газообміну [49]. Доведено, що зниження оксигенації остеобластів призводить до накопичення сполук фосфору та прискорення мінералізації кістки. Ingebrigsten R. в дослідженні з імітацією кровообігу при артеріовенозних фістулах в ділянці стегна у тварин встановив, що основний патофізіологічний ефектом було зниження напруги кисню в метафізах ураженої кінцівки порівняно із здоровою нижньою кінцівкою [50]. Експериментальні роботи Hauss W. підтверджують патогенетичну роль впливу гіпоксії на остеобласти та підвищення артеріального тиску на зони росту кісток [51]. Дослідження виявили зв'язок між васкуляризацією кістки, кістковим ростом та ангіогенними і остеогенними чинниками. Виявлено, що судинний ендотеліальний фактор росту може впливати безпосередньо на остеобласти [52, 53]. Інші відомі фактори, що впливають на скелетний ріст – фактор росту фібробластів, трансформуючий фактор росту, кістковий морфогенетичний білок, інсуліноподібний фактор росту та тромбоцитарний фактор росту [54]. Роль цих молекул у розвитку вродженого судинно-кісткового синдрому не до кінця встановлена.

РДНК – це стан, який характерний для різної вродженої та набутої ортопедичної патології, такої як вроджені аномалії розвитку кінцівок, наслідки травм, інфекційних та онкологічних захворювань, в тому числі для ВСМ.

При діагностиці РДНК використовуються клінічні та променеві методи обстеження [55]. При клінічному обстеженні необхідно враховувати патологічні установки та контрактури у суглобах нижніх кінцівок, які можуть призводити до неправильного вимірювання довжини кінцівок. Серед променевих методів визначення РДНК можна виділити методики, які базуються на проведенні рентгенологічного обстеження (телерентгенограма, сканограма, орторентгенограма), комп'ютерна томографія. Щорічні клінічні та

рентгенологічні вимірювання рекомендується проводити після 2-річного віку для прогнозування термінів хірургічного втручання [56].

Вкрай важливим є прогнозування РДНК до настання скелетної зрілості для визначення тактики лікування. Для оцінки майбутнього росту дитини запропоновано декілька методик: Anderson і Green Growth remaining charts, Menelaus arithmetic method, Moseley Straight line graph method, Paley multiplier method [57, 58, 59, 60]. Shapiro F. відмічає тенденцію до постійної стимуляції або гальмування росту кінцівок за наявності ВСМ [61]. Він виявив, що РДНК помітно уже в ранньому дитинстві та надмірне збільшення довжини кінцівки відбувається пропорційно до росту і, як правило, проходить з такими ж темпами по відношенню до нормального росту.

Проте прогнозування РДНК у пацієнтів з ВСМ є вкрай складним, так як на кістковий ріст впливає багато факторів. При прогнозуванні РДНК у пацієнтів з гіпертрофією на фоні судинної мальформації Borowski A. встановив, що довжина здорової кінцівки при закінченні кісткового росту відповідала показникам, передбачуваними методами з визначенням кісткового росту, що дозволяло розрахувати належні терміни епіфізіодезу; мультифакторіальний метод був не ефективний, а скелетний вік не відповідав календарному віку [62].

Kim Y. та співавтори провели аналіз результатів обстеження пацієнтів з ВСМ та визначали фактори ризику РДНК понад 2 см [44]. Встановлено, що тотальне ураження ВСМ нижньої кінцівки було визначено як єдиний незалежний фактор ризику РДНК. Видовження значно частіше зустрічається в осіб жіночої статі, ніж чоловічої.

Для корекції РДНК у дітей запропоновано багато різноманітних хірургічних методів. Відмінностями цих методів полягає у шляху досягнення корекції РДНК – вкороченням більш довгої кінцівки; подовженням вкороченої кінцівки (одномоментне або поступове); впливом на зони росту довгих кісток з метою сповільнення або стимуляції її функції. Сучасний підхід до ортопедичної корекції РДНК у дітей базується на використанні малоінвазивних методик хірургічного лікування. Проте у світі набуває все більшої популярності концепція керованого

росту, заснована на використанні різних методів впливу на зони росту довгих кісток, яка дозволяє ефективно усувати РДНК за певний проміжок часу при різній ортопедичній патології [63, 64].

Уперше методика блокування зон росту (епіфізеодез) була запропонована Phemister D. у 1933 році [65]. У 1949 році Blount W. запропонував використання металевих скоб для лікування вісьових деформацій колінного суглоба [66]. Пізніше металеві скоби почали використовувати для двобічного блокування зон росту з метою корекції РДНК. Metaizeau J. у 1998 році застосував черезшкірне введення канюльованих гвинтів для тимчасового блокування зон росту довгих кісток кінцівок [67]. У 2007 році Stevens P. запропонував використання пластин з 2 гвинтами (8-plate) для тимчасового блокування зон росту з метою корекції РДНК [68]. При цьому автор відзначив зворотність блокування зон росту при використанні пластини з гвинтами та можливість відновлення її функції після видалення металофіксатора. Застосування методів блокування зон росту має свої обмеження, вибір тактики лікування залежить від прогнозованої РДНК на момент закінчення кісткового росту.

Стосовно лікування РДНК при ВСМ, потрібно наголосити, що серед науковців є дві точки зору: деякі дослідники притримуються стриманої тактики та використовують лише консервативні методики ортопедичного лікування, пояснюючи свою тактику загрозою виникнення ускладнень при хірургічному лікуванні (кровотеча, прогресування захворювання), інші – досягають ефективної корекції РДНК при ВСМ шляхом використання різноманітних хірургічних методик, таких як блокування зон росту видовженої кінцівки або подовженням сегментів вкороченої кінцівки із використанням апарату зовнішньої фіксації (АЗФ) з урахуванням форми захворювання та порушень гемодинаміки [69, 70].

Хірургічне лікування при ВСМ має певні особливості для різних форм захворювання. При мальформаціях з уповільненням кровотоку (ВМ, ЛМ) характерні коагуляційні порушення, які підвищують ризик інтраопераційних та післяопераційних ускладнень. За даними Domp Martin A., у хворих із ВМ спостерігається локалізована внутрішньосудинна коагулопатія [71]. Перехід

локалізованої внутрішньосудинної коагулопатії в генералізовану можливий при переломах, оперативних втручаннях. З метою запобігання таких ускладнень повинен бути чіткий контроль над показниками згортання крові, корекція в передопераційному періоді розладів, мінімізація об'єму оперативного втручання. Проте у наукових джерелах повідомляється про ефективність та доцільність проведення епіфізіодезу у 83 пацієнтів з приводу РДНК 2-5 см при синдромі Кліппеля-Треноне [72, 73, 74, 75, 76, 77]. Hatzokos I. та Takata M. описали випадки подовження здорової стегнової кістки та кісток гомілки в АЗФ у дорослих пацієнтів при синдромі Кліппеля-Треноне [78, 79].

Chapot R. та Enjolras O. при оцінці результатів лікування видовження нижньої кінцівки при АВМ шляхом тимчасового блокування зон росту металевими скобами відмічали значне погіршення перебігу мальформації після проведеного лікування [70]. Автори відмічають, що при наявності АВМ в ділянці колінного суглоба (внутрішньокісткова локалізація) проведення тимчасового блокування зони росту може стимулювати прогресування мальформації. Рекомендують, щоб ортопедичне лікування пацієнтів із АВМ, які мають різницю довжини кінцівок понад 2 см, було обґрунтованим із зведенням до мінімуму ризиків розвитку ускладнень, пов'язаних з проведенням хірургічної корекції ураженої кінцівки.

Ferreira M. рекомендує подовження сегментів здорової нижньої кінцівки для корекції гіпертрофії кінцівки на фоні АВМ [80].

У випадках РДНК через вкорочення кінцівки процедура подовження кісток не рекомендується, так як кістка ураженої кінцівки як правило має ознаки остеопорозу [81].

Варто відзначити, що публікації щодо лікування ортопедичних проявів у пацієнтів з ВСМ носять несистемний характер, без урахування перебігу та нечіткого розуміння особливостей основного захворювання, метаболічних та структурних змін кісткової тканини, форми та локалізації ВСМ, ступеню компенсації кровотоку та функції ураженої кінцівки, в них відсутня інформація щодо прогнозування розвитку ортопедичної патології.

Таким чином, на наш погляд залишаються невирішеними наступні ключові питання: вивчення та об'єктивізація змін структурно-функціонального стану кісткової тканини при ВСМ; вплив порушення регіональної гемодинаміки ураженої кінцівки на формування та прогресування ортопедичної патології, в тому числі прогнозування ступеню видовження кінцівки залежно від важкості судинної патології та віку пацієнта; розробка системи консервативного лікування ортопедичних проявів при ВСМ; можливість та доцільність застосування різних методів хірургічної корекції, в тому числі блокування зон росту кінцівки для корекції РДНК; показання та протипоказання до хірургічного лікування, залежно від форми ВСМ, її локалізації та віку хворого; терміни, етапність, залученість вузьких спеціалістів різного профілю при проведенні хірургічного лікування РДНК при ВСМ, їх доцільність та безпечність.

Враховуючи все вищевикладене можна зробити висновок, що ВСМ – тяжка патологія, для якої характерним є наявність різноманітної ортопедичної патології – зміна довжини та об'єму ураженої кінцівки, деформації хребта, контрактури суглобів, деформації стоп, серед якої найчастіше зустрічається різниця довжини кінцівок. Ортопедичне лікування РДНК при ВСМ потребує уточнення показань та протипоказань до використання консервативних та хірургічних методів, в тому числі подальшої розробки та удосконалення методик хірургічного лікування, з урахуванням форми захворювання, локалізації ураження, віку пацієнта та ступеню компенсації гемодинаміки.

Зв'язок роботи з науковими програмами, темами. Дисертаційна робота виконана на базі ДУ «Інститут травматології та ортопедії НАМН України» та є фрагментом науково-дослідної роботи, № державної реєстрації 0122U000226 «Удосконалити діагностику та лікування ортопедичних проявів вроджених судинних мальформацій».

Мета дослідження: Покращити результати лікування пацієнтів з ортопедичною патологією при вроджених судинних мальформаціях нижніх кінцівок шляхом удосконалення методів діагностики та ортопедичного лікування.

Для досягнення визначеної мети сформульовано наступні **завдання дослідження:**

1. Вивчити особливості перебігу клініко-ортопедичних та рентгенологічних проявів, систематизувати їх у пацієнтів із різними формами вроджених судинних мальформацій нижніх кінцівок.
2. Розробити робочу клініко-ортопедичну класифікацію функціонального стану нижніх кінцівок у пацієнтів із вродженими судинними мальформаціями нижніх кінцівок.
3. Дослідити зміни регіональної гемодинаміки нижніх кінцівок при різних формах вроджених судинних мальформацій нижніх кінцівок на основі застосування ультразвукового методу дослідження (дуплексне сканування судин).
4. На основі використання рентген-денситометричного методу дослідження вивчити структурний стан кісткової тканини (мінеральна щільність кісткової тканини – Z- та T-критерій) у пацієнтів з різними формами вроджених судинних мальформацій нижніх кінцівок.
5. Вивчити особливості метаболізму кісткової тканини у пацієнтів з вродженими судинними мальформаціями нижніх кінцівок на основі застосування біохімічного методу дослідження (визначення маркерів кісткового обміну в сироватці крові: N-термінальний пропептид колагену I типу, C-термінальний поперечнозшитий телопептид колагену I типу, остеокальцин, вітамін D).
6. Розробити диференційовану тактику лікування пацієнтів з ортопедичною патологією при вроджених судинних мальформацій нижніх кінцівок, удосконалити методи хірургічного лікування (показання, протипоказання, прогнозування, етапність хірургічних втручань, комбінація методів хірургічного лікування, технічні особливості їх виконання) при різних формах вроджених судинних мальформацій нижніх кінцівок.

7. Провести аналіз результатів ортопедичного лікування та ускладнень при застосуванні диференційного алгоритму лікування у пацієнтів із різними формами вроджених судинних мальформацій нижніх кінцівок.

Об'єкт дослідження: ортопедична патологія у пацієнтів із вродженими судинними мальформаціями нижніх кінцівок.

Предмет дослідження: клініко-рентгенологічні ознаки ортопедичної патології при вроджених судинних мальформаціях нижніх кінцівок; структурно-функціональний стан та метаболізм кісткової тканини у пацієнтів з вродженими судинними мальформаціями; консервативне та хірургічне лікування ортопедичних проявів вроджених судинних мальформацій нижніх кінцівок.

Медична документація: документація, що знаходиться у архіві ДУ «Інститут травматології та ортопедії НАМН України».

Методи дослідження: клінічний, рентгенологічний, ультразвуковий (доплерографічний), рентген-денситометричний, біохімічний, статистичний.

Наукова новизна отриманих результатів.

Вперше, на підставі проведення рентген-денситометричного методу дослідження встановлено, що у пацієнтів із артеріовенозними мальформаціями нижніх кінцівок у 70% виявлено порушення структурного стану кісткової тканини ураженої кінцівки; доведено значиму різницю між мінеральною щільністю кісткової тканини ураженої мальформацією кінцівки у порівнянні із здоровою, що обумовлено впливом порушення регіональної гемодинаміки.

Вперше, на підставі проведення біохімічного дослідження встановлено відхилення рівня маркера остеорезорбції С-термінального поперечнозшитого телопептиду колагену I, відхилення рівня маркера кісткоутворення N-термінального пропептиду колагену I типу та відхилення рівня остеокальцину від меж вікової норми в переважанні процесів остеорезорбції над кісткоутворенням. Даний факт об'єктивно доводить про необхідність розробки системи медикаментозної антиостеопоротичної терапії порушень структурного стану кісткової тканини та кісткового метаболізму бісфосфонатами із групи

антирезорбентів у сукупності із базисною терапією із різними антиостеопоротичними препаратами.

Вперше, на підставі проведення кольорового дуплексного ангіосканування у пацієнтів з дифузною формою артеріовенозної мальформації виявило статистично достовірне збільшення видовження ураженої кінцівки при збільшенні лінійної швидкості кровотоку на поверхневій стегновій артерії та при зниженні індексу пульсації поверхневій стегновій, підколінній та задній великогомілкової артерії, що свідчить про взаємозв'язок між порушенням регіонального кровообігу та різницею довжини нижніх кінцівок у пацієнтів із вродженими судинними мальформаціями, що є об'єктивним підґрунтям необхідності хірургічної корекції судинних порушень з позицій профілактики ортопедичної патології.

Практичне значення отриманих результатів. В роботі встановлено особливості клініко-ортопедичних проявів при різних формах вроджених судинних мальформацій залежно від форми захворювання та віку пацієнта.

Завдяки проведеним дослідженням, результати будуть допомагати ортопедам та педіатрам своєчасно встановлювати діагноз судинної мальформації та розпочинати адекватні засоби попередження ортопедичної патології та лікування останньої при її наявності, проводити моніторинг та диспансеризацію цього контингенту хворих.

У роботі розроблена робоча клініко-ортопедична класифікація функціонального стану нижніх кінцівок при вроджених судинних мальформаціях, що враховує больовий синдром, ортопедичні прояви (різниця довжини нижніх кінцівок, контрактури великих суглобів, деформації стоп), ступінь їх вираженості та гемодинамічні порушення, що є суттєвим підґрунтям в удосконаленні системи ортопедичного лікування пацієнтів.

Доведено, що ортопедичне лікування патології опорно-рухового апарату повинно проводитись із урахуванням гемодинамічних порушень нижніх кінцівок та форми судинних мальформацій, виду та ступеню ортопедичних порушень, віку

пацієнта та з урахуванням розробленої робочої клініко-ортопедичної класифікації функціонального стану нижніх кінцівок, уточнених показань та протипоказань щодо хірургічних втручань, деяких технічних особливостей їх виконання, що дозволяє ефективно корегувати ортопедичні прояви захворювання та покращувати якість життя у пацієнтів із вродженими судинними мальформаціями.

Особистий внесок здобувача. Дисертація є особисто виконаною здобувачем працею. Автором самостійно проведений патентно-інформаційний пошук і проаналізований стан та тенденції розвитку цього напрямку судинної хірургії та ортопедії. Визначена тема, мета та завдання роботи, обґрунтована доцільність і різноспрямованість клінічних та інструментальних досліджень. Проведено статистичну обробку результатів обстежень та лікування хворих. Автором розроблений диференційний алгоритм хірургічного лікування ортопедичних проявів ВСМ.

Впровадження результатів дослідження. Результати дисертаційного дослідження впроваджені у роботу відділу реконструктивної ортопедії та травматології дитячого і юнацького віку ДУ «Інститут травматології та ортопедії НАМН України, НДСЛ "ОХМАТДИТ" м. Києва, інших обласних дитячих ортопедо-травматологічних відділень.

Апробація результатів дисертації. Основні положення та результати роботи оприлюднені та обговорені на Вчених радах ДУ "ІТО НАМН України" (Київ, 2022, 2023); наукових конференціях ДУ "ІТО НАМН України" (Київ, 2022, 2023); науково-практичній конференції «Інноваційні технології в хірургії та анестезіології і інтенсивній терапії дитячого віку» (Київ, 2019); всеукраїнській науково-практичній конференції із міжнародною участю «Актуальні питання дитячої хірургії» (Львів, 2021); XXX симпозіумі Товариства дитячих ортопедів Польщі (Варшава, Польща, 2021); науково-практичній конференції молодих вчених «Сучасні тенденції та новітні технології в медицині: погляд молодого вченого» (Київ, 2021); I-й та II-й науково-практичній конференції з міжнародною участю «Охматдитівські читання» (Київ, 2021, 2022); науково-практичній конференції «Інтегративна медицина: досягнення та перспективи» (Київ, 2022); II-й міжнародній фаховій школі для дитячих лікарів

хірургічних спеціальностей: «Практична дитяча хірургія» (Київ, 2022); VI з'їзді судинних хірургів, флебологів та ангіологів України» (Київ, 2022); World Congress on Osteoporosis, Osteoarthritis and Musculoskeletal Diseases (Барселона, Іспанія, 2023); конгресі судинних хірургів, флебологів та ангіологів України «Сухаревські читання» (Вінниця, 2023).

Публікація результатів дослідження. Здобувач опублікував 9 наукових праць за темою дисертації, з них 3 статей у наукових фахових виданнях, що наведені в переліку, затвердженому ДАК МОН України; 3 статті у наукових виданнях, включених до міжнародних наукометричних та реферативних баз даних Scopus; 1 стаття в іноземному профільному журналі країни Євросоюзу.

Обсяг та структура дисертації. Дисертаційна робота складається зі вступу, 7 розділів, висновків, додатків, списку використаної літератури з 122 джерел, з них – 10 кирилицею, 112 латиницею. Обсяг дисертації становить 140 сторінок машинописного тексту, ілюстрована 37 рисунками, містить 18 таблиць.

За матеріалами розділу здобувачем опубліковані такі наукові праці:

1. Гук Ю.М., Зима А.М., Кінча-Поліщук Т.А., Чеверда А.І., Видерко Р.В., Скуратов О.Ю. Судинна мальформація як ортопедична проблема (огляд). Вісник ортопедії, травматології та протезування. 2020;105(2):60-67.

РОЗДІЛ 1

МАТЕРІАЛИ ТА МЕТОДИ ДОСЛІДЖЕННЯ

1.1. Загальна характеристика матеріалу та методів

В період з 2013 по 2023 роки в клініці травматології та ортопедії дитячого віку ДУ «Інститут травматології та ортопедії НАМН України» на обстеженні та лікуванні знаходилось 43 хворих із ВСМ віком від 1 до 50 років (середній вік $13,9 \pm 11,0$ років): серед них ортопедичне лікування надавалося 38 пацієнтам, 5 хворих знаходились під спостереженням ортопеда. Діагноз «Вроджена судинна мальформація» встановлений в ДУ «Національний інститут хірургії та трансплантології ім. О.О. Шалімова НАМН України» на підставі комплексного обстеження.

Хворі розподілені за формою ураження відповідно до робочої класифікаційної схеми вроджених судинних мальформацій «VASC+T», розробленою Чернухою Л.М. (табл. 1.1). При змішаних формах мальформацій використовували класифікацію за принципом переважаючої форми ВСМ.

Таблиця 1.1

Розподіл пацієнтів відповідно форми ВСМ

Форма ВСМ	Кількість хворих	Відсоток
АВМ	29	67,4
ВМ	7	16,3
ЛМ	2	4,7
КМ	5	11,6
Всього	43	100

Методи обстеження: клінічний, рентгенологічний, рентген-денситометричний, біохімічний, ультразвуковий (доплерографічний), статистичний.

При клінічному дослідженні оцінювали:

- наявність больового синдрому, оцінку інтенсивності проводили відповідно до візуально-аналогової шкали (ВАШ);

- тяжкість судинних порушень, а саме клінічний клас хронічного захворювання вен (ХЗВ) відповідно до класифікації СЕАР. Слід зазначити, що проведений розподіл проведений для АВМ та ВМ відповідно до домінуючих симптомів та проявів хронічної венозної недостатності (ХВН);

- ортопедичні прояви захворювання: зовнішній вигляд ураженої кінцівки, довжина кінцівки, об'єм активно-пасивних рухів у суглобах.

Для вимірювання РДНК при клінічному дослідженні виконували: визначення за допомогою сантиметрової стрічки (з ціною поділки 1 мм) довжини кінцівки загалом та кожного сегмента окремо. Замір проводили від симетричних анатомічних орієнтирів (передня верхня ость клубової кістки, щілина колінного суглоба, медіальний виросток великогомілкової кістки); визначення за допомогою блоків (розміром 5 мм). Блоки підкладались під вкорочену кінцівку доки лінія, що з'єднує передні верхні ості клубових кісток, не ставала горизонтальною. Пацієнтам, яким під час клінічного обстеження діагностовано РДНК понад 2 см додатково проводили панорамну рентгенографію довгих кісток нижніх кінцівок з посегментним вимірюванням їх довжини. У хворих з контрактурами суглобів додатково проводили ультразвукове дослідження суглобів та оточуючих м'яких тканин.

Ортопедичне лікування хворих з різними формами ВСМ та патологією опорно-рухового апарату проводили з урахуванням розробленої робочої клініко-ортопедичної класифікації функціонального стану нижніх кінцівок при ВСМ, яке застосовано у 38 пацієнтів віком від 1 до 50 років, серед них консервативне ортопедичне лікування проведено у 14 пацієнтів.

У випадку діагностування РДНК до 2 см (12 хворих) (згідно робочої клініко-ортопедичної класифікації функціонального стану нижніх кінцівок при ВСМ – I клінічна група) – застосовували консервативний ортопедичний метод лікування, а саме компенсацію вкорочення нижньої кінцівки ортопедичною устілкою. Також компенсацію вкорочення нижньої кінцівки устілкою застосовували у пацієнтів із РДНК понад 2 см (згідно робочої клініко-ортопедичної класифікації функціонального стану нижніх кінцівок при ВСМ, II та III клінічна група) при

наявності у них протипоказань до хірургічного лікування. Пацієнтам (5 хворих), у яких діагностовано незначні контрактири суглобів нижніх кінцівок (згідно робочої клініко-ортопедичної класифікації функціонального стану нижніх кінцівок при ВСМ, I клінічна група) застосовували консервативне ортопедичне лікування (укладки, розробка рухів та ін.).

Хірургічне лікування застосовано у 19 хворих (згідно з робочої клініко-ортопедичної класифікації функціонального стану нижніх кінцівок при ВСМ, II та III клінічні групи) – виконано 23 хірургічних втручання. З приводу РДНК у 9 хворих проводили блокування зон росту видовженої кінцівки 8-подібними пластинами у ділянці дистальної зони росту стегнової та проксимальної зони роста великогомілкової кістки (6 хворих із АВМ; один хворий з ВМ та 2 хворих з КМ); а також у одного хворого із ВМ при значному видовженні ураженої кінцівки застосовано комбінацію блокування зон росту видовженої кінцівки 8-подібними пластинами у ділянці дистальної зони росту стегнової та проксимальної зони роста великогомілкової кістки та подовження гомілкового сегменту здорової нижньої кінцівки у АЗФ. З приводу контрактур суглобів нижніх кінцівок при ВСМ виконано 5 хірургічних втручань у 4 хворих, серед них: у однієї хворої із згинальними контрактурами кульшового та колінного суглобів при ВМ виконали 2 хірургічних втручання – низведення спінальної мускулатури та накладання АЗФ в ділянці колінного суглоба з метою його розгинання; у однієї пацієнтки при ВМ з приводу згинальної контрактури колінного суглоба – подовження сухожилків згиначів у підколінній ділянці; у 2 пацієнтів при АВМ та ЛМ із еквінусною деформацією стопи ураженої кінцівки – подовження ахілового сухожилка. У однієї пацієнтки із порожнисто-варусними деформаціями обох стопи при поєднанні КМ та полінейропатії Шарко-Марі виконано трисуглобовий артродез обох стоп. У одного пацієнта при ВМ з приводу патологічного перелому стегнової кістки виконували відкриту репозицію та металоостеосинтез LCP та у одного пацієнта при АВМ із рекурвацією в колінному суглобі – корекційна остеотомія нижньої третини стегнової кістки з металоостеосинтез LCP та кістковою алопластикою.

1.2. Характеристика матеріалу залежно від форми вродженої судинної мальформації

Серед усіх пацієнтів на обстеженні та лікуванні знаходився 29 пацієнтів артеріовенозною формою ВСМ. Пацієнтів дитячого віку було 23, середній вік складав $10,1 \pm 3,8$ роки; дорослого віку було 6 хворих (середній вік $35,2 \pm 12,5$ років). При аналізі враховували клініко-анатомічну форму (мікрофістульозні, макрофістульозні, змішані) АВМ, локалізації (дифузні, локалізовані) та наявність ускладнень (ХВН) відповідно до робочої класифікаційної схеми ВСМ «VASC+T». Фрагмент класифікаційної схеми ВСМ «VASC + T», який стосується артеріовенозних форм.

(V) *Vascular defect* (судинний дефект):

- мікрофістульозні;
- макрофістульозні;
- макро-, мікрофістульозні;
- з переважанням макрофістул;
- з переважанням мікрофістул.

(S) *Site of the defect* (локалізація дефекту):

- локалізовані – в межах однієї анатомічної ділянки;
- дифузні – розташовані в межах двох і більше анатомічних ділянок;
- множинні – локалізовані на різних віддалених ділянках

(C) *Complications* (ускладнення):

- ХВН, 0 — VI клінічний клас ХЗВ за СЕАР (табл. 1.2):

Таблиця 1.2

Клінічна класифікація венозних захворювань СЕАР

Клінічний клас ХЗВ	Клінічні прояви
C0	зміни не візуалізуються
C1	телеангіоектазії або ретикулярні вени
C2	варикозно розширені вени

C3	набряки
C4	гіперпигментація або екзема
C5	виразка, що загоїлась
C6	активна виразка

Розподіл пацієнтів із АВМ відповідно робочої класифікаційної системи BSM представлений у таблиці 1.3.

Таблиця 1.3

**Розподіл пацієнтів відповідно до робочої класифікаційної схеми BSM
«VASC+T»**

Мікрофістульозна (n=25)		Макрофістульозна (n=1)		Змішані (n=3)	
Дифузна	Локалізована	Дифузна	Локалізована	Дифузна	Локалізована
22(75%)	3 (11%)	0	1 (4%)	2 (6%)	1 (4%)

Оцінювали:

1) наявність больового синдрому. Оцінку інтенсивності болю проводили за ВАШ;

2) тяжкість судинних порушень, а саме клінічний клас ХЗВ відповідно до класифікації. Слід зазначити, що проведений розподіл є досить відносним, відповідно до домінуючих симптомів та проявів ХВН;

3) ортопедичні прояви захворювання: зовнішній вигляд ураженої кінцівки, довжина кінцівки, об'єм рухів у суглобах.

На підставі клінічних даних та панорамної рентгенографії нижніх кінцівок оцінювали посегментну довжину нижніх кінцівок.

Враховували кількість проведених судинними хірургами оперативних втручань (рентгенендоваскулярна оклюзія, інтраопераційна емболізація, хірургічна корекція), направлених на ліквідацію артеріовенозного шунтування крові та магістралізацію кровотоку з метою встановлення їх ролі у профілактиці

видовження ураженої кінцівки. В табл. 1.4 представлений розподіл хворих за кількістю хірургічних втручань судинними хірургами з приводу АВМ.

Таблиця 1.4

**Розподіл хворих із АВМ відповідно до кількості виконаних
хірургічних втручань судинними хірургами з приводу гемодинамічних
порушень кінцівки на доортопедичному етапі лікування**

Кількість пацієнтів	Кількість хірургічних втручань				
	Не виконували	1	2	3	Понад 3
Загальна (n=29)	15 (53%)	5 (17%)	1 (3%)	1 (3%)	7 (24%)
Пацієнти із РДНК (n=21)	9 (43%)	4 (20%)	1 (5%)	1 (5%)	6 (27%)

Обстежено 7 хворих з венозною формою ВСМ. На момент їх первинного звернення до ортопеда вік пацієнтів складав від 5 до 14 років (середній вік $10,1 \pm 3,4$ років). При аналізі враховували анатомічний дефект (стовбурові, екстрастовбурові, поєднані) ВМ, локалізацію (дифузні, локалізовані) та наявність ускладнень (ХВН) відповідно до робочої класифікаційної схеми ВСМ «VASC+T». Розподіл пацієнтів відповідно робочої класифікаційної системи ВСМ представлений у табл. 1.5.

Таблиця 1.5

**Розподіл пацієнтів із ВМ відповідно до робочої класифікаційної схеми
ВСМ «VASC+T»**

Стовбурові (n=3)		Екстрастовбурові (n=3)		Поєднані (n=1)	
Дифузна	Локалізована	Дифузна	Локалізована	Дифузна	Локалізована
3	0	0	3	0	1

Враховували кількість проведених судинними хірургами оперативних втручань, направлених на корекцію порушень у венозній системі та клінічних

проявів захворювання. В табл. 1.6 представлений розподіл хворих із ВМ за кількістю хірургічних втручань судинними хірургами пацієнтів.

Таблиця 1.6

Розподіл хворих із ВМ відповідно до кількості виконаних хірургічних втручань судинними хірургами з приводу гемодинамічних порушень кінцівки на доортопедичному етапі лікування

Кількість пацієнтів	Кількість хірургічних втручань				
	Не виконували	1	2	3	Понад 3
Загальна (n=7)	4	3	0	0	0
Пацієнти із РДНК (n=5)	4	1	0	0	0

Також обстежено 4 хворих з капілярною та 2 із лімфатичною формою ВСМ. На момент первинного звернення до ортопеда вік пацієнтів складав від 10 до 22 років. Методи дослідження та аналіз клінічних проявів відносно цих форм захворювання проводився аналогічно до артеріовенозної форми ВСМ.

1.3.Рентгенографічний метод дослідження

Рентгенологічне дослідження виконано на основі аналізу рентгенограм 30 хворих із ВСМ, що лікувались у відділі ортопедії та травматології дитячого віку ДУ «Інститут травматології та ортопедії НАМН України».

Вік хворих складав від 6 до 16 років (чоловічої статі – 21; жіночої – 9 хворих). У всіх хворих локалізацією патологічних змін була нижня кінцівка: стегно, гомілка та стопа.

У 30 пацієнтів із ВСМ обстеження проводилось на апараті Multix TOP у відділі функціональної діагностики ДУ «ІТО НАМНУ» за стандартною методикою в прямій задній та боковій проекціях із захопленням суміжних суглобів. Знімки виконувалися на плівках розміром 20х30 см або 30х40 см. Це диктувалося необхідністю одержати зображення всієї довжини обстежуваного сегмента кінцівки.

Крім того аналізувалися панорамні рентгенограми кінцівок, виконані в інших медичних закладах.

1.4.Рентген-денситометричний та біохімічний методи дослідження

У рамках дослідження обстежено 15 пацієнтів з АВМ нижніх кінцівок (чоловічої статі – 5 хворих, жіночої статі – 10 хворих). Вік пацієнтів від 5 до 50 років (медіана 12,0 [8,0-31,0] років). Усім пацієнтам судинними хірургами виконувалися емболізація артеріовенозних шунтів та коригуючі операції на поверхневій та глибокій венозній сітці з метою усунення венозної гіпертензії. Оцінювали клінічний клас ХЗВ відповідно до класифікації СЕАР.

Вивчення біохімічних маркерів метаболізму кісткової тканини проведено у 15 хворих, серед них 10 хворим проведено двоенергетичну рентгенівську абсорбціометрію (ДРА) з метою дослідження мінеральної щільності кісткової тканини (МЩКТ). Пацієнтів було розділено на 2 підгрупи: перша – без трофічних розладів (клас ХЗВ С1-С3; 10 пацієнтів, медіана віку пацієнтів 9,0 [7,0-12,0] років), друга – з трофічними розладами (клас ХЗВ С4-С6; 5 пацієнти, медіана віку склала 32,0 [31,0-39,0] років) (табл. 1.2).

Дослідження стану кісткової тканини проводили за допомогою ДРА (Dual Energy X-ray Absorbtiometry, DXA) на приладі рентгенденситометр iDXA фірми Lunar в умовах лабораторії клінічної фізіології та патології опорно-рухового апарату ДУ «Інститут геронтології імені Д.Ф. Чеботарьова НАМН України». Оцінювали МЩКТ та Z-критерій, що відображає, на яку частку середнього квадратичного відхилення відрізняється МЩКТ особи, яка обстежується, порівняно з віковою нормою.

Показники вивчали на рівні усього скелету, поперекового відділу хребта (ПВХ) (сумарний показник) та проксимальних відділів стегнових кісток (ПВСК). При інтерпретації результатів керувались рекомендаціями Міжнародного товариства із клінічної денситометрії (ISCD), згідно яких зниження МЩКТ у пацієнтів дитячого віку за Z-критерієм рівне чи нижче 2 сигмальних відхилень ($\geq -2,0$ SD) розцінювали як «МЩКТ нижче очікуваного значення в даному віці». У

дорослих пацієнтів зниження МЩКТ більше 1 SD ($\geq -1,0$ SD) розцінювали як остеопенію [82, 83].

Вивчали рівень біохімічних маркерів кісткового обміну у сироватці крові та порівнювали їх з віковими нормами: N-термінальний пропептид колагену I типу (P1NP), C-термінальний поперечнозшитий телопептид колагену I типу (β -СТх), остеокальцин. Досліджували рівень загального 25-гідроксिवітаміну вітаміну D (25(OH)D), а також рівень паратгормону. Дослідження проводили методом імуноферментного аналізу на аналізаторі Elecsys фірми Roche (Roche Diagnostics, Німеччина) в умовах лабораторії клінічної фізіології та патології опорно-рухового апарату ДУ «Інститут геронтології імені Д.Ф. Чеботарьова НАМН України» за допомогою тест-систем Cobas. Порівнювали отримані результати із референтними базами кісткових маркерів відповідно до віку (інтервал норми β -СТх 0-1,734 нг/мл; P1NP 8-1194 нг/мл; остеокальцин 4,9-238,9 нг/мл; 25(OH)D 30-50 нг/мл; паратгормон 15,0-65,0 нг/мл) [84, 85, 86]. Умови забору крові у обстежених пацієнтів були стандартними.

Визначали залежність МЩКТ та рівня маркерів кісткового обміну від клінічного класу ХЗВ у підгрупах спостереження.

Показники рентгенівської денситометрії (МЩКТ) та рівня маркерів кісткового обміну у пацієнтів із АВМ нижніх кінцівок залежно від віку пацієнта та статі представлені у табл. 1.7.

Таблиця 1.7

Показники рентгенівської денситометрії та рівня маркерів кісткового обміну у пацієнтів із АВМ нижніх кінцівок

№ п/п	Вік, рокі в	Стат ь	β-СТх, нг/мл	P1NP, нг/мл	Остеока льцин, нг/мл	25(ОН) D, нг/мл	Паратго рмон, нг/мл	Стадія ХЗВ (СЕАР)	МЩК усього скелету	МЩКТ ПВХ	МЩКТ ПВСК ураженої кінцівки	МЩКТ ПВСК здорової кінцівки
1	5	ч	1,61	573,4	17,6	37,04	27,71	1				
2	6	ж	1,33	627,7	40,3	34,74	31,08	2				
3	7	ж	0,94	439,4	27,36	31,12	29,45	1				
4	8	ж	1,73	548,1	39,12	27,62	43,29	2	0,619	0,518	0,595	0,672
5	9	ч	0,78	231,8	21,94	29,05	44,87	1				
6	9	ч	1,43	650,1	104,2	28,65	30,41	3	0,602	0,547	0,607	0,682
7	11	ж	1,22	493,5	15,2	19,65	24,01	3	0,598	0,597	0,573	0,652
8	12	ч	4,24	1127	179,2	24,8	57,07	3	0,859	0,791	0,887	0,921
9	13	ж	0,978	309,5	58,61	28,22	15,45	3	0,825	0,918	0,758	0,874
10	15	ж	2,64	912,5	211,6	34,28	39,15	3	0,769	0,914	0,731	0,956
11	16	ч	2,08	311,3	78,46	4,25	91,09	4	0,806	0,807	0,559	0,849
12	31	ж	0,355	58,19	25,91	33,26	28,85	5		1,401	1,103	1,281

13	32	ж	0,256	43	14,11	20,8	43,16	6				
14	39	ж	0,69	93,4	33,22	24,65	38,41	4		1,364	1,147	1,229
15	50	ж	1,1	100	34,33	24,23	23,35	4		1,000	0,735	0,900

Примітки: ч – чоловіки; ж – жінки; МЦКТ – мінеральна щільність кісткової тканини (г/см²); ПВХ – поперековий відділ хребта; ПВСК – проксимальний відділ стегнової кістки. Інтервал норми для β -СТх 0-1,734 нг/мл; P1NP 8-1194 нг/мл; остеокальцину 4,9-238,9 нг/мл; 25(OH)D 30-50 нг/мл; інтактного паратгормону 15,0-65,0 нг/мл).

1.5. Доплерографічний метод дослідження

З метою дослідження зміни регіонального кровотоку нижніх кінцівок та встановлення його впливу на формування РДНК у пацієнтів дитячого віку із ВСМ нижніх кінцівок було проведено кольорове дуплексне ангіосканування (КДАС) у 9 пацієнтів із АВМ на апараті ультразвукового дослідження APLIO i700 6LC2232229 в умовах відділу функціональної діагностики ДУ «Інститут травматології та ортопедії НАМН України». На момент звернення до ортопеда у даного сегмента пацієнтів вік складав від 1 до 16 років (середній вік $10,3 \pm 3,6$ років).

Проведення дослідження включало:

- КДАС магістральних артерій нижніх кінцівок; оцінювали кількісні показники кровотоку - лінійну швидкість кровотоку (ЛШК) та індекс пульсації (PI) на поверхневій стегновій (ПСА), підколінній (ПКА) та задній великогомілковій артеріях (ЗВГА); отримані показники порівнювали між собою на здоровій та ураженій кінцівках;
- порівняльне КДАС м'яких тканин у ділянці колінного суглоба (у проекції хірургічних доступів для хірургічного втручання РДНК) ураженої та здорової кінцівки.

1.6. Статистичний метод дослідження

Усі отримані дані стосовно клінічної глави і дослідження клініко-ортопедичних проявів оброблено методами математичної статистики з використанням пакетів статистичних програм STATISTICA 6.0 та EXCEL 2013 з урахуванням вимог доказової медицини. Описова статистика включала визначення середньо-арифметичної величини та її похибки, а також середньоквадратичного відхилення. За умови нормального або наближеного до нормального розподілу параметричних даних для висновку про вірогідності розбіжностей застосовували t-критерій Стьюдента. Для виявлення сили зв'язків застосовували кореляційний аналіз: розраховували як парну кореляцію Пірсона (r) (між двома показниками).

При проведенні дослідження структурно-функціонального стану (рентген-денситометричний та біохімічний методи дослідження) у пацієнтів із АВМ результати отримані при використанні методів описової статистики, представлені у вигляді розподілу пацієнтів у %, розрахунку медіани (Me) та міжквартильного інтервалу (25-75 %). Порівняння між показниками МЩКТ ПВСК здорової та ураженої кінцівок проведено за критерієм Вілкоксона для залежних вибірок. Також визначали показник стандартизованої різниці середніх (SMD) та коефіцієнти кореляції між показниками метаболізму та структурного стану кісткової тканини за коефіцієнтами кореляції рангу Спірмена. Статистичний аналіз проведено з застосуванням ліцензійного пакету STATA 12.1.

При проведенні доплерографічного дослідження описова статистика представлена у вигляді розподілу пацієнтів у % та середніх рівнів показників з оцінкою їх варіабельності через стандартне відхилення ($M \pm SD$). Порівняльна оцінка порушень регіональної гемодинаміки проводилась між показниками ураженої та здорової кінцівки за критерієм Манна-Уїтні. Оцінювали взаємозв'язок між показниками КДАС та видовженням ураженої кінцівки за коефіцієнтами парної кореляції Пірсона. Статистичний аналіз проведено з застосуванням ліцензійного пакету STATA 12.1.

РОЗДІЛ 2

КЛІНІКО-ОРТОПЕДИЧНІ ПРОЯВИ У ПАЦІЄНТІВ ІЗ РІЗНИМИ ФОРМАМИ ВРОДЖЕНИХ СУДИННИХ МАЛЬФОРМАЦІЙ НИЖНІХ КІНЦІВОК

На нашу думку, важливість дослідження клініко-ортопедичних та рентгенологічних особливостей перебігу захворювання залежно від його різних форм та систематизація ортопедичної патології є вкрай важливою і обумовлена потребою у створенні фундаменту щодо розробки системи ортопедичного та медикаментозного лікування різних ортопедичних проявів ВСМ.

Під нашим спостереженням знаходились пацієнти з різними формами захворювання – АВМ, ВМ, КМ, проте найбільшу увагу ми приділили дослідженню саме артеріовенозної форми захворювання, як найбільш яскравого представника даної патології із вираженими клінічними та ортопедичним проявами різного ступеню важкості.

1.1 Особливості клініко-ортопедичних проявів у пацієнтів із артеріовенозною мальформацією

Нами виділено загальні та ортопедичні прояви захворювання. Загальними проявами захворювання були: больовий синдром, ознаки ХВН. Перелік ортопедичної патології представлений у табл. 2.1.

Ортопедичну патологію діагностовано у 90% пацієнтів з АВМ, з них у 68% випадків спостерігалось поєднання декількох ортопедичних проявів.

Больовий синдром діагностовано у 19 пацієнтів. Проведений аналіз залежності інтенсивності больового синдрому від віку пацієнта, ступеню гемодинамічних порушень кінцівки та поширеності ураження м'яких тканин.

Таблиця 2.1

Перелік ортопедичної патології у хворих з АВМ нижніх кінцівок

Ортопедична патологія	Кількість пацієнтів	Відсоток
Різниця довжини нижніх кінцівок	21	72,4
- Видовження ураженої кінцівки	19	65,5
- Вкорочення ураженої кінцівки	2	6,8
Згинальна контрактура колінного суглоба	4	13,7
Розгинальна контрактура колінного суглоба	1	3,4
Згинальна контрактура кульшового суглоба	1	3,4
Плоскостопість	3	10,3
Еквінусна деформація стопи	3	10,3
Сколіотична деформація хребта	1	3,4
Сколіотична постава	5	17,2
Рекурвація в колінному суглобі за рахунок стегна	1	3,4

При цьому не брався до уваги розподіл хворих на мікро-, макрофістульозні та змішані форми захворювання, що пов'язано з малою кількістю хворих з макрофістульозною та змішаною формами та неможливістю отримання достовірних результатів.

Розподіл хворих за поширеністю ураження, інтенсивністю больового синдрому та клінічним класом ХЗВ представлений у табл. 2.2.

Таблиця 2.2

Розподіл хворих за поширеністю ураження, інтенсивністю больового синдрому та клінічним класом ХЗВ

Форма АВМ (від	Больовий синдром (за шкалою ВАШ)											Клінічний клас ХЗВ						
	0	1	2	3	4	5	6	7	8	9	10	C0	C1	C2	C3	C4	C5	C6

поширеності ураження)																		
Локалізована	1	3	1	-	-	-	-	-	-	-	-	1	1	1	2	-	-	-
Дифузна	9	4	7	3	1	-	-	-	-	-	-	-	5	9	8	-	1	1
Всього	10	7	8	3	1	-	-	-	-	-	-	1	6	10	10	-	1	1

Больовий синдром спостерігався у всіх хворих дорослої вікової групи та у 8 хворих дитячого віку. Встановлено, що у хворих дорослого віку інтенсивність больового синдрому помірно збільшувалася з віком, однак отриманий результат є статистично недостовірний внаслідок малої кількості пацієнтів (6 хворих).

У пацієнтів дитячого віку спостерігалось посилення больового синдрому з віком, що підтверджується статистично, а саме виявлено кореляційний зв'язок середнього ступеню між показником інтенсивності больового синдрому та віком пацієнта ($r=0,62$; $p<0,05$). На рис. 2.1 представлена діаграма залежності інтенсивності больового синдрому від віку пацієнта.

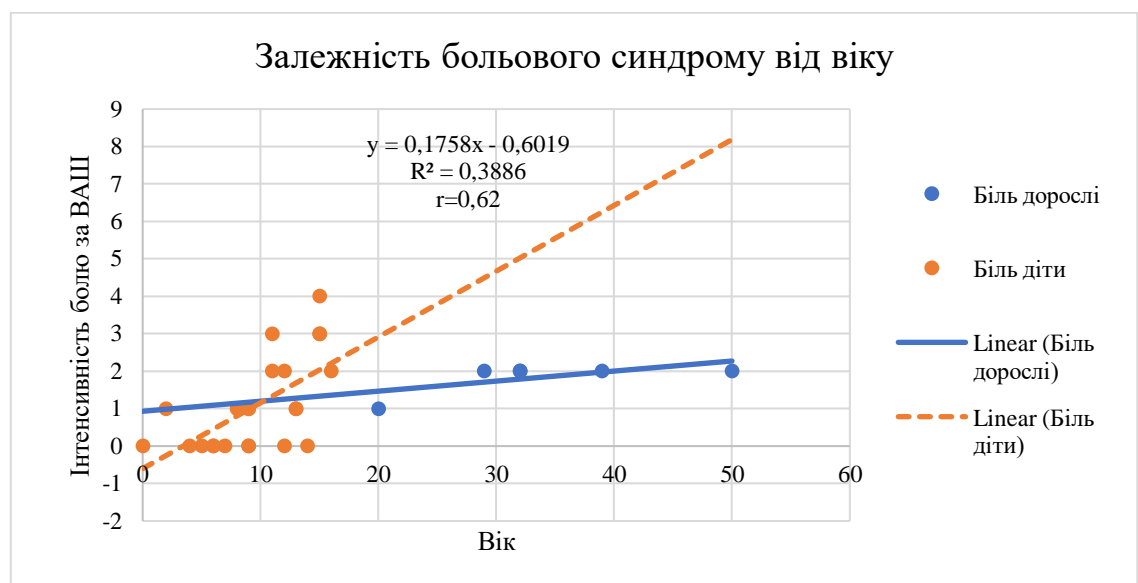


Рис. 2.1. Діаграма залежності інтенсивності больового синдрому від віку пацієнтів.

На момент звернення до ортопеда 96% хворих мали ознаки ХЗВ, при цьому у 89% пацієнтів діагностували клінічні прояви без трофічних порушень (С1-С3).

ХЗВ було присутнє у всіх хворих дорослої вікової групи та у 22 хворих дитячого віку. Встановлено, що у хворих дорослого та дитячого віку спостерігається посилення тяжкості вторинної венозної гіпертензії з віком, що підтверджується статистично, а саме виявлено прямий лінійний кореляційний зв'язок слабкого ступеню між показником клінічним класом ХЗВ та віком пацієнта (діти – $r=0,28$; дорослі – $r=0,27$). На рис. 2.2 представлена діаграма залежності клінічного класу ХЗВ від віку пацієнта.

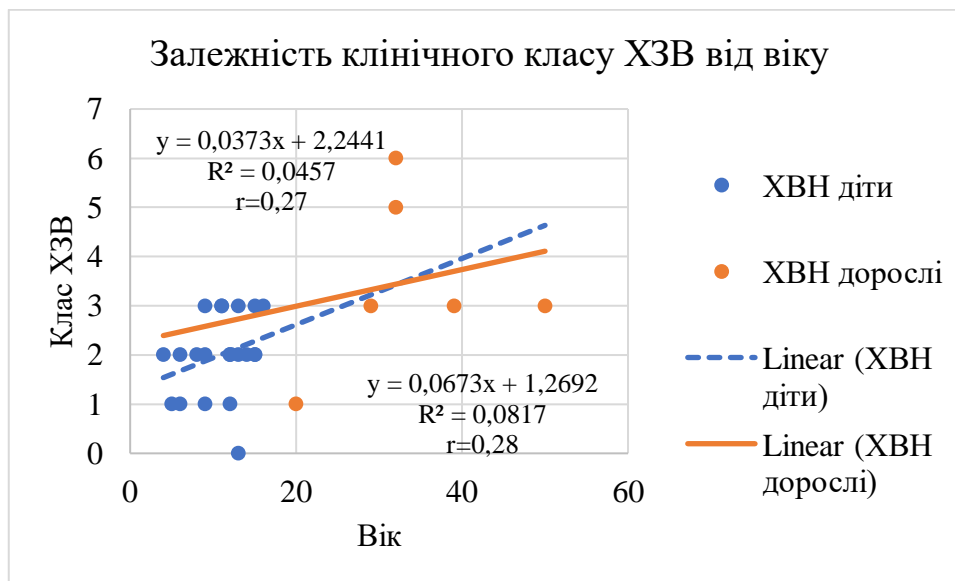


Рис. 2.2. Діаграма залежності клінічного класу ХЗВ від віку пацієнтів.

Проведений аналіз залежності інтенсивності больового синдрому від клінічного класу ХЗВ. Встановлено помірний прямий кореляційний зв'язок між цими показниками ($r=0,47$; $p<0,05$). На рис. 2.3 представлена діаграма залежності інтенсивності больового синдрому та клінічного класу ХЗВ.

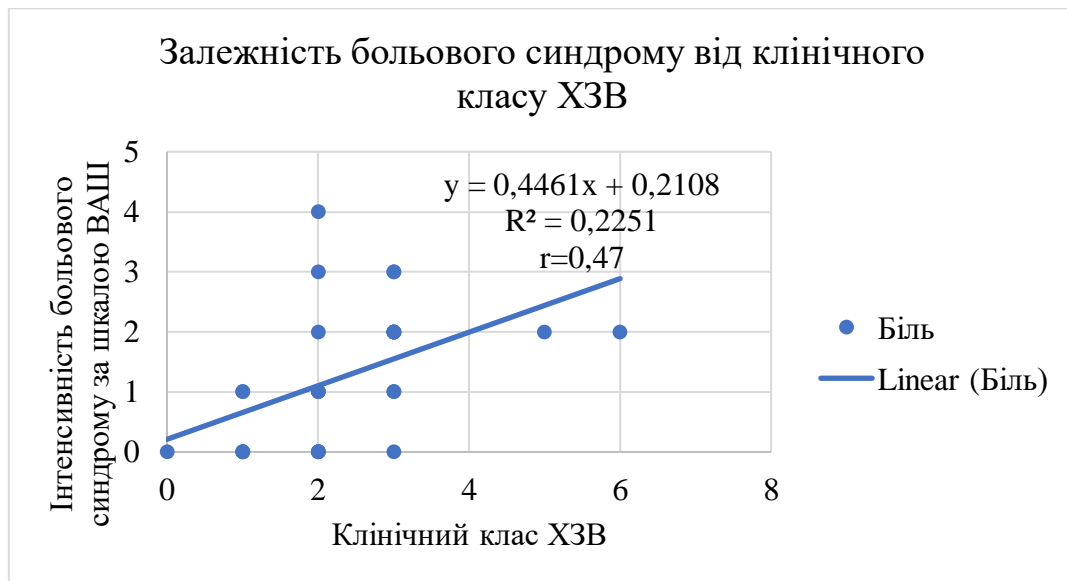


Рис. 2.3. Діаграма залежності інтенсивності больового синдрому від клінічного класу X3B.

Таким чином, на підставі проведеного аналізу загальних клінічних проявів захворювання встановлено зростання інтенсивності больового синдрому та клінічного класу X3B від віку пацієнта, що вказує на постійне прогресування захворювання та погіршення клінічної картини захворювання.

При аналізі ортопедичної патології, нами було виділено основні, додаткові та супутні прояви. Основними ортопедичними проявами були: РДНК, контрактури суглобів нижніх кінцівок, еквінусна деформація стопи. Основні ортопедичні порушення маніфестували з періоду раннього дитинства та значною мірою впливали на біомеханіку ураженої кінцівки та призводили до порушення ходьби дитини. Додаткові ортопедичні прояви формувалися як результат впливу основних проявів на статико-локомоторну систему, як приклад формування контрактури суглобу внаслідок збільшення довжини ураженої кінцівки. Виділено додаткові ортопедичні прояви, які пов'язані з порушенням біомеханічних параметрів кінцівки (сколіотична постава) та супутня ортопедична патологія, безпосередньо не пов'язана з впливом гемодинамічних чи біомеханічних порушень кінцівки на її формування, а саме: плоскоступість, диспластичний сколіоз.

РДНК займала перше місце в структурі ортопедичної патології. Видовження ураженої кінцівки діагностовано у 19 пацієнтів та складала в межах 0,5-7,5 см, з них у 2 пацієнтів з локалізованою формою АВМ та в 17 з дифузною формою АВМ. Середнє видовження ураженої кінцівки при дифузній формі АВМ складало $2,76 \pm 1,54$ см, при цьому за рахунок стегна було $1,13 \pm 0,55$ см; за рахунок гомілки складало $1,62 \pm 1,2$ см (табл. 2.3). Вкорочення ураженої кінцівки спостерігалось у 2 пацієнтів з дифузною формою АВМ та було в межах 0,5-0,8 см.

Таблиця 2.3

Результати оцінки довжини нижніх кінцівок у пацієнтів із дифузною формою АВМ

Показники	M \pm SD	Min	Max	P
Видовження загальне	$2,76 \pm 1,54$	0,5	7,5	-
Видовження стегна	$1,13 \pm 0,55$	0	2	p = 0,192
Видовження гомілки	$1,62 \pm 1,2$	0,5	5,5	

Різниця довжини за рахунок видовженням окремих сегментів ураженої кінцівки при дифузній формі АВМ була статистично не значима (p=0,192), імовірно за рахунок значної варіабельності видовження гомілки.

При локалізованій формі АВМ видовження ураженої кінцівки констатовано лише у 2 пацієнтів та складало 2,0 та 3,0 см відповідно, при цьому відмічалось видовження лише за рахунок сегменту, який був уражений судинною мальформацією.

Проведено аналіз залежності ступеню РДНК від віку пацієнта, стадії ХЗВ та кількості виконаних судинними хірургами операцій з приводу гемодинамічних порушень на доортопедичному етапі лікування пацієнтів. При цьому не бралися до уваги розподіл на вікові групи (дорослі чи діти), на мікро-, макрофістульозні та змішані форми захворювання, що пов'язано з малою кількістю хворих з макрофістульозною та змішаною формами та неможливістю отримання достовірних результатів.

При аналізі залежності збільшення різниці довжини кінцівок від віку пацієнта не встановлено кореляційного зв'язку між цими показниками (r=0,03).

Таким чином, можна припустити, що вік не є визначальним фактором у збільшенні ступеню різниці довжини кінцівок та не може виступати критерієм прогнозування прогресування видовження чи вкорочення кінцівки. На рис. 2.4 представлена діаграма залежності різниці довжини кінцівок від віку пацієнта.

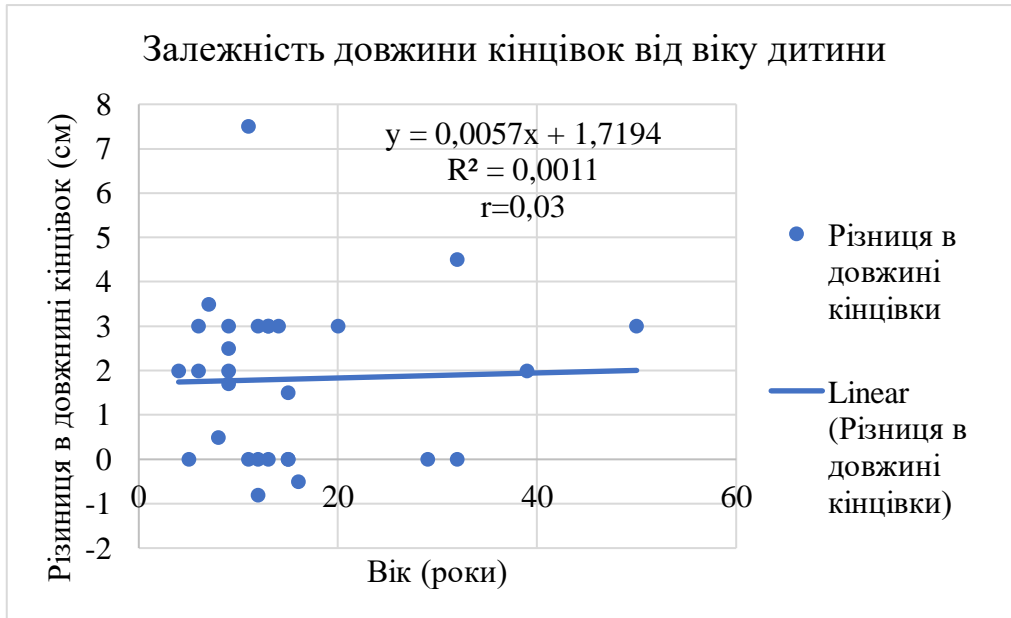


Рис. 2.4. Діаграма залежності різниці довжини кінцівок від віку пацієнта.

При аналізі залежності РДНК від клінічного класу ХЗВ встановлено слабкий кореляційний зв'язок між цими показниками, а саме коефіцієнт кореляції Пірсона $r=0,12$ ($p=0,521$). Отриманий результат може свідчити, що з посилення тяжкості вторинної венозної гіпертензії ступінь видовження чи вкорочення кінцівки може збільшуватися.

Таким чином, можна припустити, що клінічний клас ХЗВ опосередковано може виступати критерієм прогнозування прогресування видовження чи вкорочення кінцівки при АВМ. На рис. 2.5 представлена діаграма залежності різниці довжини кінцівок від клінічного класу ХЗВ.

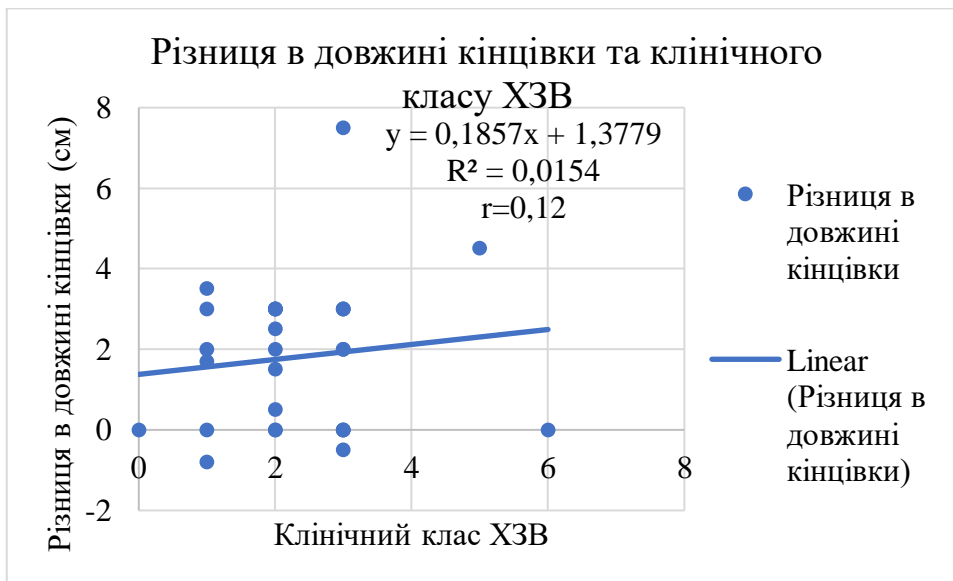


Рис. 2.5. Діаграма залежності різниці довжини кінцівок від клінічного класу X3V.

При аналізі залежності РДНК від кількості виконаних хірургічних втручань судинними хірургами з приводу гемодинамічних порушень кінцівок на доортопедичному етапі лікування, встановлено слабкий кореляційний зв'язок між цими показниками (коефіцієнт кореляції Пірсона $r=0,22$; $p=0,232$). Отриманий результат, а саме незначне прогресування різниці довжини кінцівок зі збільшенням кількості виконаних хірургічних втручань судинними хірургами на доортопедичному етапі лікування, може опосередковано свідчити про їх позитивний вплив на зменшення інтенсивності прогресуючого видовження ураженої кінцівки при АВМ. На рис. 2.6 представлена діаграма залежності різниці довжини кінцівок від кількості виконаних хірургічних втручань судинними хірургами.

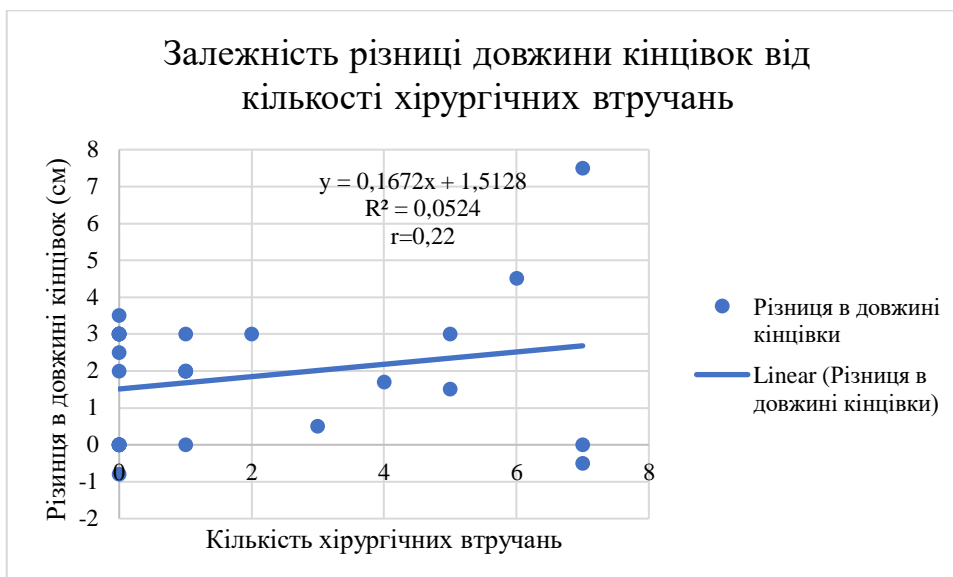


Рис. 2.6. Діаграма залежності різниці довжини кінцівок від кількості виконаних хірургічних втручань судинними хірургами.

Проведений аналіз залежності кількості виконаних хірургічних втручань судинними хірургами на доортопедичному етапі лікування від віку пацієнта, свідчить про слабкий кореляційний зв'язок між цими показниками (коефіцієнт кореляції Пірсона $r=0,23$; $p=0,154$). Таким чином, можна припустити, що вік не є визначальним фактором у прогнозуванні кількості виконання хірургічних втручань судинними хірургами з приводу гемодинамічних порушень. На рис. 2.7 представлена діаграма залежності кількості виконаних хірургічних втручань судинними хірургами від віку пацієнта.

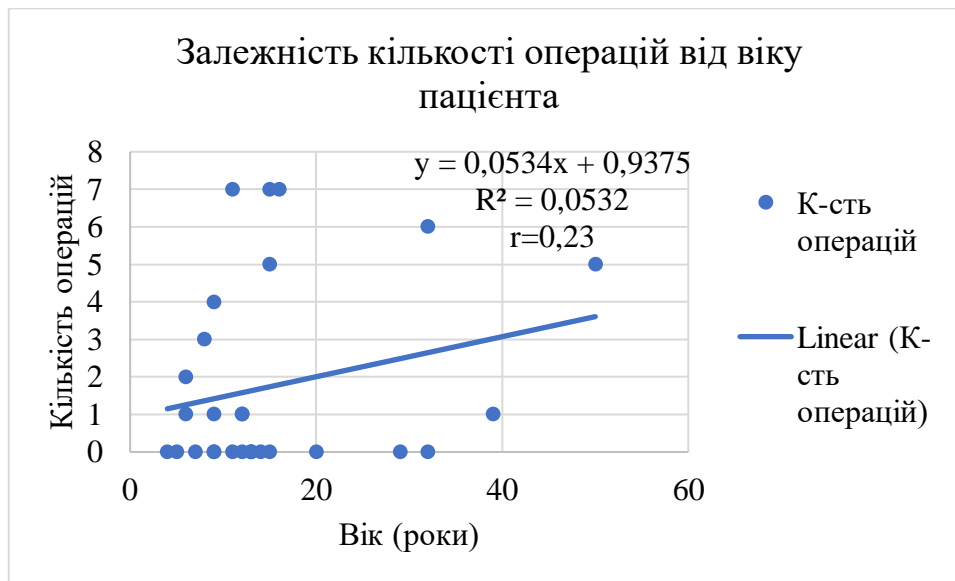


Рис. 2.7. Діаграма залежності кількості операцій від віку пацієнта.

Таким чином, на підставі проведеного аналізу можна зробити заключення, що такі критерії, як вік пацієнта, клінічний клас ХЗВ та кількість виконаних хірургічних втручань судинними хірургами на доортопедичному етапі лікування неможна використовувати кожен окремо як критерії прогнозування видовження чи вкорочення ураженої кінцівки, на що вказує відсутній чи помірний з наближенням до слабого кореляційний зв'язок між цими показниками. Можна припустити, що ці фактори є взаємодоповнюючими та взаємозалежними.

Згинальну контрактуру колінних суглобів діагностовано у 4 пацієнтів. З них: у двох пацієнтів з дифузною формою АВМ та видовженням кінцівки понад 4 см згинальна контрактура колінного суглоба складала 10-20°. Її формування у цих хворих ми пов'язуємо з впливом двох факторів, а саме – постійного позиційного положення кінцівки в згинанні у вертикальному положенні як результат компенсації різниці довжини кінцівок та прогресуючих фіброзних змін у м'язах згиначак гомілки внаслідок прогресуючої ішемії на тлі гемодинамічних порушень.

Контрактуру в межах 20-40° було діагностовано у 2 хворих. У одного з них контрактура сформувалася на тлі локалізованої форми АВМ в поєднанні з аневризмальним розширенням підколінної артерії та структурними рубцевими

змiнами м'яких тканин у підколiннiй дiлянцi. У iншого з дифузною формою АВМ, згинальна контрактура в колiнному суглобiв поєднувалася з еквінусною деформацiєю стопи та тлi iнфiльтрацiйного ураження задньої групи м'язiв стегна з поширенням на м'якi тканини підколiнної дiлянки та дифузних фiброзних змiн m. gastrocnemius i множинних розширених вен м'язiв задньої групи гомiлки.

Таким чином, можна припустити, що важкiсть контрактури в колiнному суглобi залежить вiд ступеню видовження кiнцiвки та важкостi i поширеностi фiброзних змiн м'яких тканин в дiлянцi підколiнної ямки внаслiдок прогресуючої iх iшемії та синдрому «судинного обкрадання».

В усіх пацiєнтiв з видовженням ураженої кiнцiвки понад 2 см спостерiгалася сколіотична постава як результат порушення положення тазу (його нахилу в бiк коротшої кiнцiвки). Деформацiя мала динамiчний характер, на що вказує її усування при компенсації вкорочення шляхом застосування ортопедичних устілок чи підвищення пiдошви взуття. У однієї дитини з дифузною мiкрофістульозною формою АВМ без рiзницi в довжині кiнцiвок було дiагностовано сколіоз IV ст. На нашу думку ця деформацiя було супутнім ортопедичним захворюванням диспластичного генезу не пов'язана з наявністю в дитини судинних порушень.

Плоскостопiсть було дiагностовано у 3 пацiєнтiв, з них у 2 хворих деформацiя була двобiчною, що вказує на вiдсутнiсть зв'язку цього ортопедичного прояву з основним захворюванням. У одного пацiєнта було дiагностовано одnobiчну плоскостопiсть при клiнiчному оглядi, а саме вiдсутнiсть видимого поздовжнього склепiння стопи та її потовщення на сторонi ураження. Однак, при рентгенологiчному обстеженні у цiєї дитини не було виявлено порушення скіалогiчних показникiв стопи, що вказує на вiдсутнiсть у цiєї дитини iстинної плоскостопостi. Таким чином можемо вiдзначити, що у пацiєнтiв iз АВМ плоскостопiсть виступає як самостійне захворювання. Проте прогресування АВМ iз формування стійких набрякiв нижньої кiнцiвки призводить до асиметричної косметичної деформації стопи.

1.2 Особливості клініко-ортопедичних проявів у пацієнтів із венозною мальформацією

По аналогії із клінічними проявами при АВМ, нами виділено загальні та ортопедичні прояви захворювання при ВМ. Загальними проявами захворювання були: больовий синдром, судинні плями, ознаки ХВН. Перелік ортопедичної патології представлений у табл. 2.4.

Ортопедичну патологію діагностовано у всіх пацієнтів, з них у 28% випадків спостерігалось поєднання декількох ортопедичних проявів.

Больовий синдром діагностовано у трьох пацієнтів. Больовий синдром діагностований у двох пацієнтів у спокої та під час ходьби, ще у одного пацієнта больовий синдром відмічався лише під час ходьби.

Таблиця 2.4

Перелік ортопедичної патології у хворих з ВМ нижніх кінцівок

Ортопедична патологія	Кількість пацієнтів
Різниця довжини нижніх кінцівок	5
- Видовження ураженої кінцівки	3
- Вкорочення ураженої кінцівки	2
Згинальна контрактура кульшового суглоба	1
Згинальна контрактура колінного суглоба	3
Сколіотична постава	2
Сколіотична деформація хребта	1

Судинні плями рожевого кольору діагностовано лише у одного пацієнта, судинні плями мали дифузний характер ураження кінцівки, плями поєднувались із гіпертрофією та видовженням ураженої кінцівки 7,5 см.

На момент звернення до ортопеда 57% хворих мали ознаки ХВН. Встановлено, що у хворих спостерігається посилення тяжкості вторинної венозної гіпертензії з віком, що підтверджується статистично, а саме виявлено сильний

прямий кореляційний зв'язок між показником клінічного класу ХЗВ та віком пацієнтів ($r=0,96$; $p<0,01$). На рис. 2.8 представлена діаграма залежності клінічного класу ХЗВ від віку пацієнта при ВМ.

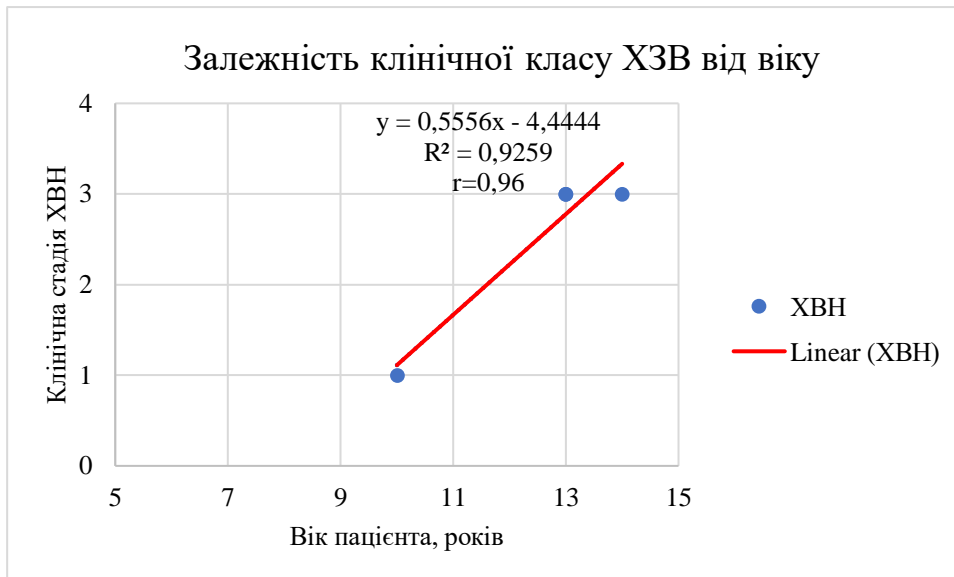


Рис. 2.8. Діаграма залежності клінічного класу ХЗВ від віку пацієнта при ВМ.

Таким чином, на підставі проведеного аналізу загальних клінічних проявів захворювання встановлено залежність клінічного класу ХЗВ від віку пацієнта, що вказує на постійне прогресування захворювання та погіршення клінічної картини захворювання.

РДНК займала перше місце в структурі ортопедичної патології при ВМ. Видовження ураженої кінцівки діагностовано в 3 пацієнтів, складало 0,5-7,5 см, з них у одного пацієнта із дифузною стовбуровою формою ВМ (гіпоплазія глибокої венозної системи) та у двох пацієнтів з локальною екстрастовбуровою формою ВМ. Середнє видовження ураженої кінцівки складало $3\pm 3,1$ см. Вкорочення ураженої кінцівки спостерігалось у 2 пацієнтів з дифузною стовбуровою формою ВМ (один хворий із ектазією поверхневої венозної системи та один хворий із ектазією глибокої венозної системи) та було в межах 1,5-3 см. Враховуючи недостатню кількість пацієнтів ми не можемо провести статистичний аналіз із

встановленням закономірностей формування різниці довжини кінцівок у пацієнтів із ВМ. Можемо припустити, що для пацієнтів із екстрастовбуровою локалізованою формою ВМ характерним є видовження ураженої кінцівки в межах 0,5-1,0 см. Для пацієнтів із дифузними стовбуровими ураженнями у вигляді гіпоплазії глибокої венозної системи характерно значне видовження ураженої кінцівки (понад 5 см). Наявність судинних плям у пацієнтів із ВМ та значне видовження ураженої кінцівки може вказувати на роль генетичних факторів на прискорення росту ураженої кінцівки. Також припускаємо, що вкорочення ураженої кінцівки може формуватися у пацієнтів із дифузними стовбуровими формами у вигляді ектазії венозної системи; вкорочення може виникати внаслідок уповільнення кровотоку, застійних явищ у венозній системі та трофічних порушення.

Згинальну контрактуру колінних суглобів діагностовано у 3 пацієнтів. З них: у одного пацієнта з дифузною формою АВМ та видовженням кінцівки понад 5 см згинальна контрактура колінного суглоба складала 10-20°. Її формування у цих хворих ми пов'язуємо з впливом двох факторів, а саме – постійного позиційного положення кінцівки в згинанні у вертикальному положенні як результату компенсації різниці довжини кінцівок та прогресуючих фіброзних змін у м'язах згиначах гомілки внаслідок прогресуючої ішемії на тлі гемодинамічних порушень.

Контрактуру колінного суглоба в межах 30-40° було діагностовано у двох хворих. У одного з них контрактура сформувалася на тлі локальної інфільтративної форми ВМ, що призводила до структурних рубцевих змін м'яких тканин у підколінній ділянці. У іншого з локальною формою у поєднанні із венозним ангіоматозом у підколінній ділянці, згинальна контрактура в колінному суглобі сформувалась внаслідок механічної компресії м'яких тканин у підколінній ділянці. Таким чином, можна припустити, що важкість контрактури в колінному суглобі залежить від форми ураження, поширеності фіброзних змін м'яких тканин в ділянці підколінної ямки внаслідок прогресуючої їх механічної компресії та ішемії.

В усіх пацієнтів з видовженням ураженої кінцівки понад 2 см спостерігалася сколіотична постава як результат порушення положення тазу (його нахилу в бік коротшої кінцівки). Деформація мала динамічний характер, на що вказує її усування при компенсації вкорочення шляхом застосування ортопедичних устілок чи підвищення підшви взуття. У однієї дитини із видовженням ураженої кінцівки 7,5 см було діагностовано сколіотична деформація хребта II ступеня; можемо припустити, що наявність значної різниці довжини кінцівок (понад 5 см) є фактором ризику розвитку сколіотичної деформації хребта.

1.3 Особливості клініко-ортопедичних проявів у пацієнтів із капілярною мальформацією

Загальними проявами захворювання були лише судинні плями. Ортопедичними проявами захворювання були: РДНК за рахунок видовження ураженої кінцівки, сколіоз, плоскостопість, порожнисто-варусна деформація стоп. Судинні плями рожевого кольору діагностовано у всіх пацієнтів. Судинні плями були «географічного» характеру, поширювались на всю уражену кінцівку. Видовження ураженої кінцівки діагностовано у трьох пацієнтів. Видовження складало 0,8; 0,5 та 4 см відповідно. У одного пацієнта діагностована двобічна плоскостопість. Деформація стоп була симетричною. У одного пацієнта видовженням нижньої кінцівки 0,8 см було єдиним ортопедичним проявом захворювання. У пацієнти із видовженням ураженої кінцівки 0,5 см також діагностовано порожнисто-варусну деформацію обох стоп. Після дообстеження було встановлено діагноз – аміотрофія Шарко-Марі-Тута. Оскільки деформація стоп мала двобічний характер, а КМ поширювалась на лише на видовжену кінцівку, можна припустити, що КМ безпосередньо не пов'язана із аміотрофією Шарко-Марі-Тута, у даної пацієнти відмічалось поєднання двох окремих нозологій. У пацієнта із видовженням правої нижньої кінцівки 4,0 см діагностований також лівобічний поперековий сколіоз II ступеня. Можемо припустити, що сколіотична деформація хребта виникла внаслідок РДНК, на що вказує локалізація та напрямок деформації хребта.

Таким чином, незважаючи на невелику кількість пацієнтів із цією формою ВСМ, що були у нас під спостереженням, ми бачимо у них значний поліморфізм і спектр ортопедичної патології різного ступеню важкості, який значно впливає у них на функцію пересування та опори, якість життя.

За матеріалами розділу здобувачем опубліковано такі наукові праці:

1. Гук Ю.М., Чернуха Л.М., Зима А.М., Чеверда А.І., Кінча-Поліщук Т.А., Видерко Р.В. Клініко-ортопедичні прояви вроджених судинних мальформацій нижніх кінцівок. Ортопедія, травматологія і протезування. 2021;624(3):49-53.
2. [87] Guk Yu, Chernukha L, Zyma A, Vyderko R, Cheverda A, Kincha-Polishcuk T, Skuratov O. Orthopedic manifestations in patients with arteriovenous malformations of the lower limbs. Acta Phlebologica, 2023 April;24(1):9-16.

РОЗДІЛ 3

РЕНТГЕНОЛОГІЧНІ ПРОЯВИ ТА ЇХ ОСОБЛИВОСТІ У ПАЦІЄНТІВ ІЗ ВРОДЖЕНИМИ СУДИННИМИ МАЛЬФОРМАЦІЯМИ

Рентгенологічне дослідження пацієнтів із різними формами ВСМ дозволило розподілити рентгенологічні симптоми на дві групи, що наведені в табл. 3.1.

Таблиця 3.1

Рентгенологічні симптоми у пацієнтів із ВСМ нижніх кінцівок

Основні	Додаткові
Зміна довжини кістки	Зміни в епіфізах кісток
Зміна поперечника кістки	Зміни в зонах росту та метафізах
Остеопороз	Локальні зміни структури кістки

Основною та типовою ознакою при ВСМ була зміна довжини кістки ураженої кінцівки, як правило, це було видовження стегнової та гомілкових кісток і тільки у двох випадках венозних формах ураження спостерігалось вкорочення кістки (рис. 3.1). Симптом зміни довжин кісток був притаманний усім хворим і різнився лише за ступенем вираженості.

Змінам підлягала не тільки довжина кісток, але й їх поперечник. Потоншення поперечника (гіпотрофія) переважало у хворих, що були обстеженні, у 28 пацієнтів із 30 обстежених. У двох випадках спостерігалось рівномірне розширення поперечника діяфіза без потовщення коркового шару, що відрізняло його від гіпертрофії кістки.

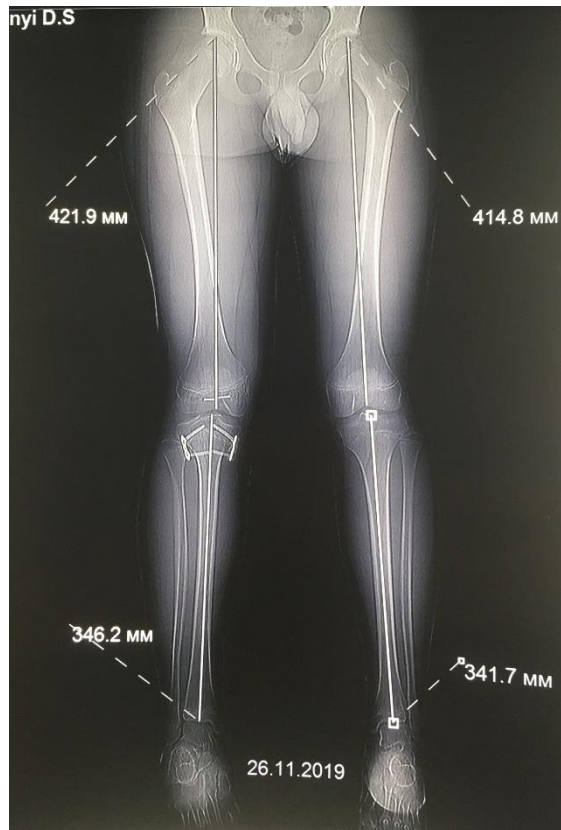


Рис. 3.1. Панорамна рентгенограма хворого К., 13 років. Видовження правої нижньої кінцівки.

Наступним рентгенологічним симптомом, який віднесли до основних, був остеопороз (рис. 3.2), виявлений практично у всіх хворих, за виключенням одного (при капілярній формі ВСМ). Внаслідок зменшення кількості кісткових балок в одиниці об'єму кістки, структура її виглядала більш «прозорою». Але ця ознака є суб'єктивною і залежить як від індивідуального сприйняття зображення, так і від умов виконання знімку. Об'єктивним проявом остеопорозу було розширення кісткового каналу і потоншення коркового шару. Остеопороз у нашій групі хворих не досягав значного ступеня вираженості і був характерний як для кісток стегна, так і гомілки.

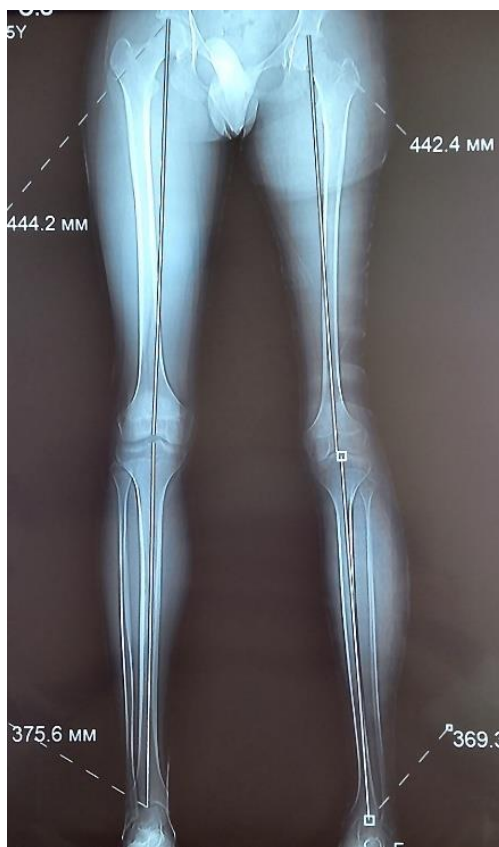

Рис. 3.2. Рентгенограма хворого І., 16 років. Виразений остеопороз, гіпотрофія лівої стегнової та гомілкових кісток.

Окрім основних рентгенологічних симптомів ВСМ нижніх кінцівок у довгих кістках виявлялися додаткові ознаки, такі як: зміни в епіфізах, зміни в зонах росту і прилеглих відділах метафізу, локальні зміни структури кістки.

Як правило зміни епіфізів полягали у збільшенні їх розміру та розширенні у поперечнику (рис. 3.3). Контури залишалися рівними, структура нормальною.

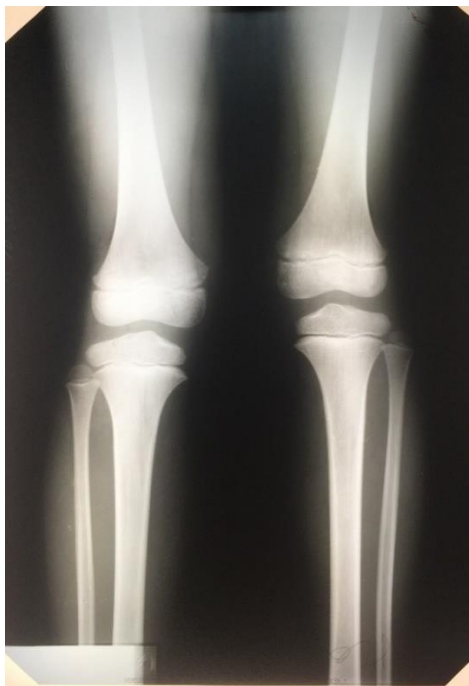

Рис. 3.3. Рентгенограма хворого К., 13 років. Розширення епіфізів, утворюючих колінний суглоб. Нормальні їх контури і структури.

Вкрай рідко, тільки у трьох випадках було виявлено нерівність контурів епіфізів як стегнової так і великогомілкової кісток з деяким вдавленням та склерозом субхондральних відділів медіальних виростків (рис. 3.4).

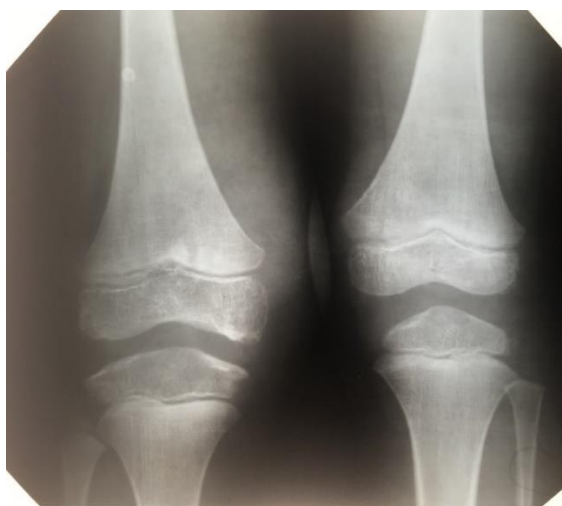


Рис. 3.4. Рентгенограма хворого П., 6 років. Зміна контурів та структури епіфізів.

Через шість років ці явища narosли, невеликі вдавлення на суглобових поверхнях виростків перетворилися на нішеподібні заглиблення, з'явилась нерівність контурів зони росту (рис. 3.5).

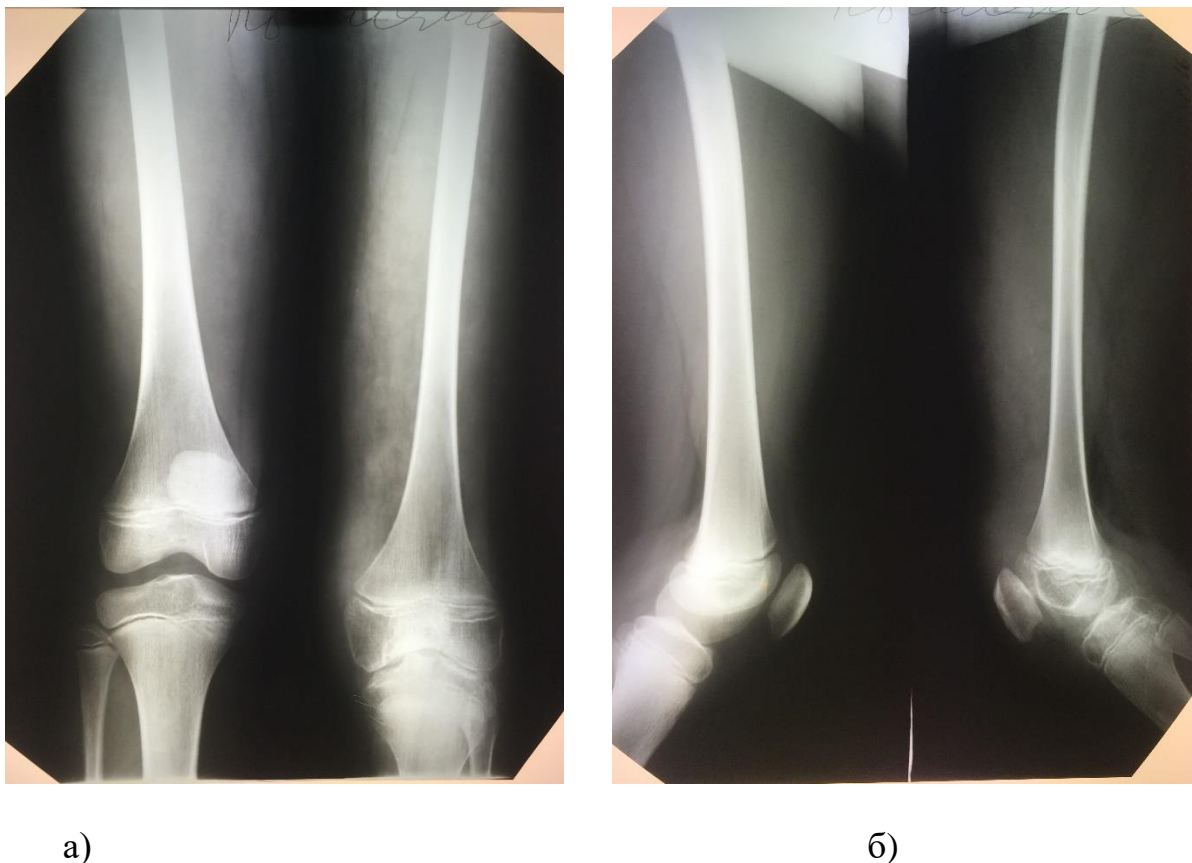


Рис. 3.5. Рентгенограми хворого П. через 6 років; а) – пряма проекція; б) – бокова проекція. Гіпертрофія лівої стегнової кістки. Остеопороз кісток утворюючих колінний суглоб. Звуження суглобової щілини. Нішеподібні вдавлення під суглобовими поверхнями епіфізів та під зоною росту.

Зміни в зонах росту та прилеглих відділах метафізів полягали у розширенні їх поперечника, що спостерігалось у всіх хворих. Окрім цього у двох пацієнтів було зафіксовано нерівномірне локальне збільшення висоти зони росту великогомілкової кістки та склеротичні зміни метафізу.

Окрім наведених додаткових симптомів що характеризують ВСМ, слід зупинити увагу на локальних змінах структури кісток, які спостерігалися у 5 пацієнтів. У двох хворих це були вогнища коміркової перебудови (рис. 3.6). Так,

у одного пацієнта виявлена ділянка дрібно-коміркової структури у дистальному метадіяфізі великогомілкової кістки в поєднанні з склерозом метафіза і нерівномірним розширенням зони росту.

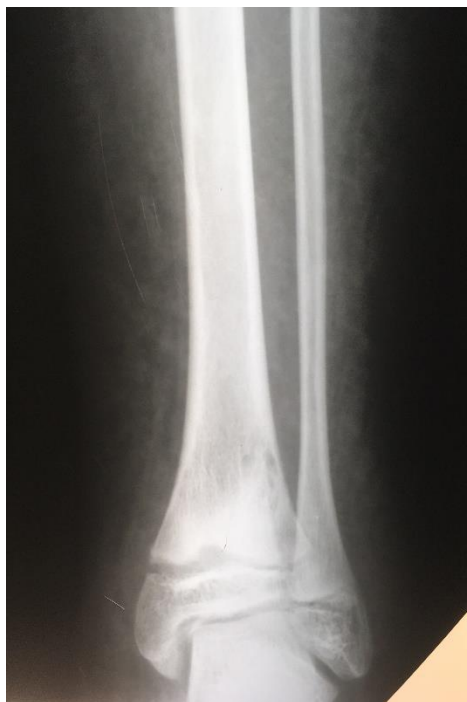


Рис. 3.6. - Рентгенограма хворої Д., 11 років. Дрібно-коміркова перебудова структури метадіяфізу великогомілкової кістки, зміни метафізу та зони росту.

Такі ж локальні зміни структури спостерігалися ще в одного хворого, але по типу велико-коміркової перебудови в дистальному відділі стегнової кістки (рис. 3.7).

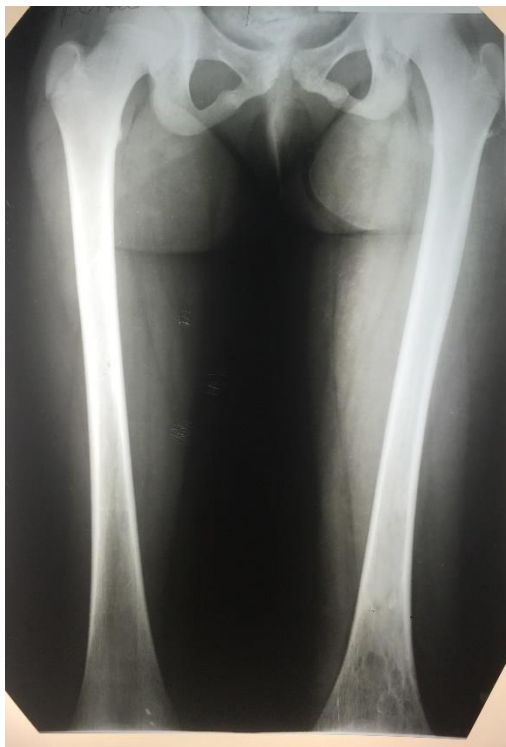

Рис. 3.7. Рентгенограма хворої Д., 11 років. Велико-коміркова перебудова дистального метадіафізу стегнової кістки.

Також у однієї пацієнти дорослого віку діагностовано осередок лізису кісткової тканини шийки стегнової кістки ураженої кінцівки (рис. 3.8).

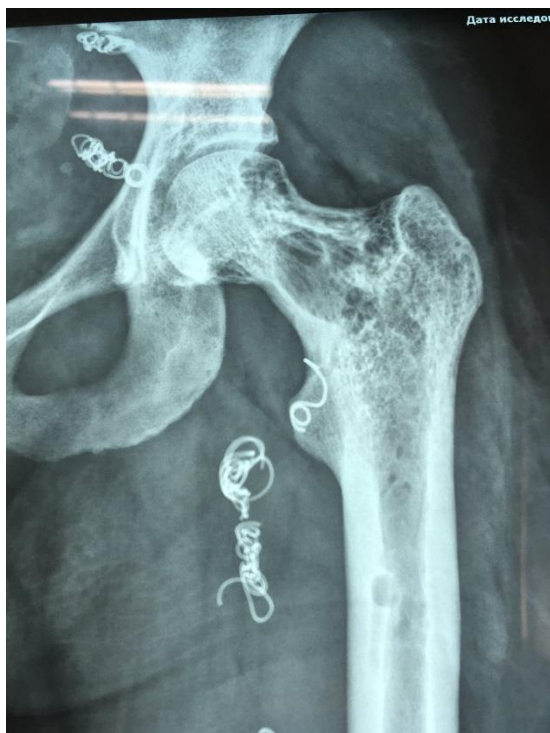

Рис. 3.8. Рентгенограма хворої Є., 31 рік. Осередок лізису кісткової тканини шийки лівої стегнової кістки.

Наведені локальні зміни структури не викликали додаткових скарг у хворих, окрім хворої з ділянкою лізису кісткової тканини шийки стегнової кістки. Ще у одного пацієнта локальні зміни структури полягали в утворенні вогнища перебудови у протилежній основному захворюванню кінцівці. Появу цього вогнища можна пояснити підвищеним навантаженням на здорову ногу. Рентгенологічно виявлено ділянку просвітлення по задньо-внутрішній поверхні проксимального метадіафізу великогомікової кістки у місці прикріплення м'язів задньої поверхні гомілки. Зона просвітлення відмежована рівним обідком склерозу (рис. 3.9).

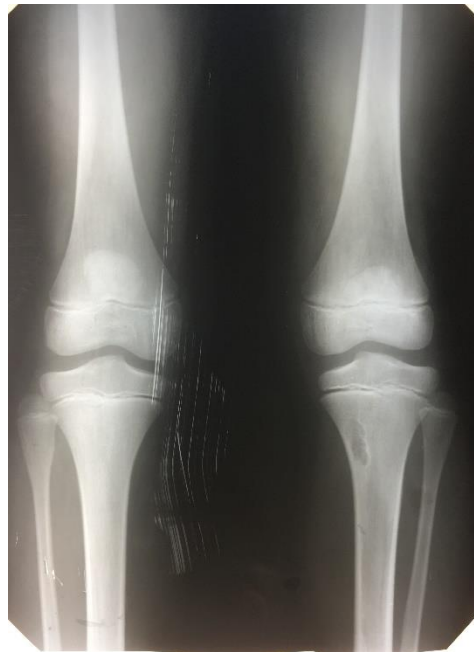

Рис. 3.9. - Рентгенограма хворого К., 10 років. Вогнище перебудови у лівій великогомілковій кістці.

В динаміці через 2 роки вогнище перебудови значно збільшилось у розмірах, придбало фестончасті контури (рис. 3.10).

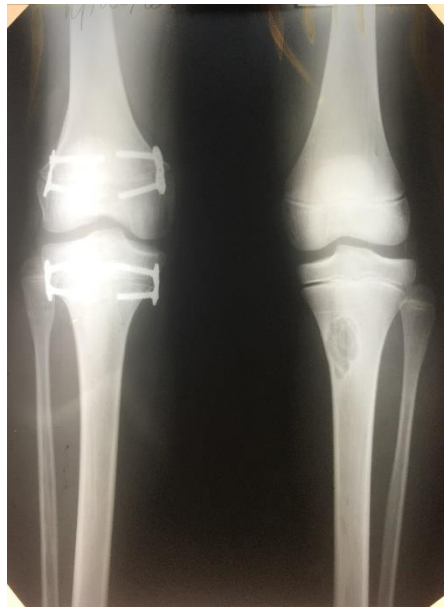

Рис. 3.10. Рентгенограма хворого К. через 2 роки. Негативна динаміка вогнища перебудови лівої великогомілкової кістки (збільшення розмірів). Справа – стан після блокування зон росту стегнової та великогомілкової кісток.

Оскільки хворий скаржився на болі в області колінного суглоба, що наростали, було проведено хірургічне лікування (резекція вогнища із заміщенням алотрансплантантом, МОС) (рис. 3.11).

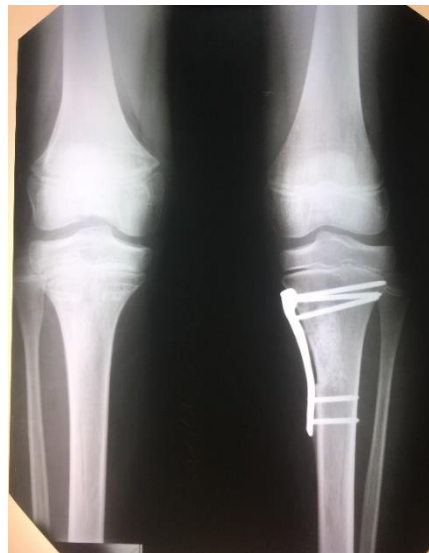

Рис. 3.11. Рентгенограма хворого К. Стан після оперативного втручання (резекція вогнища із заміщенням алотрансплантантом, профілактичний МОС пластиною).

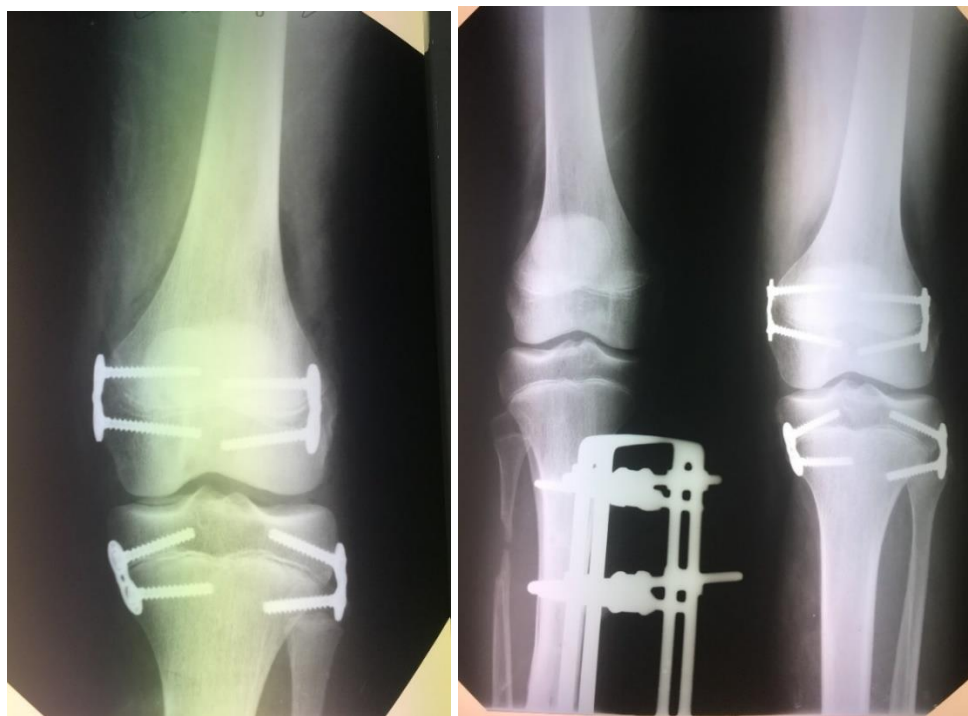
В одному спостереженні локальні зміни кісткової структури полягали в її патологічному переломі (рис. 3.12).

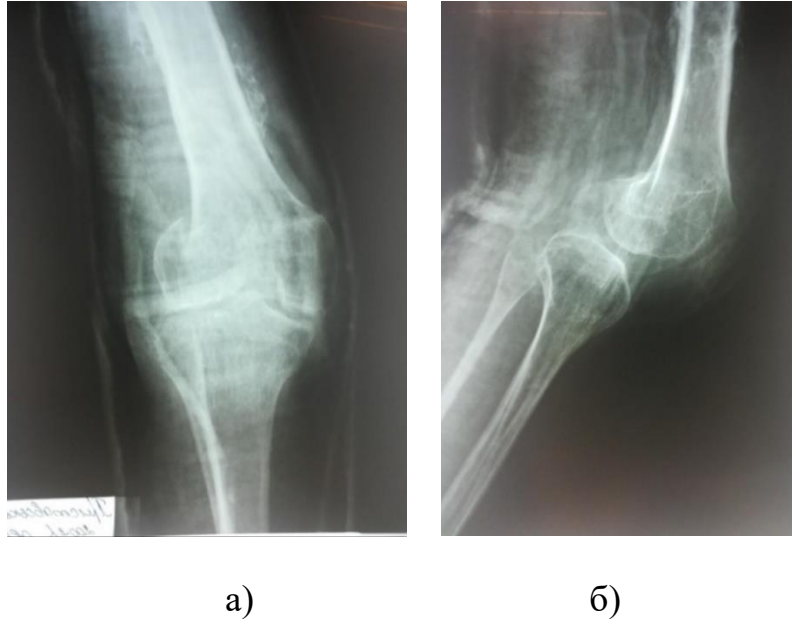

Рис. 3.12 Рентгенограма хворої П, 11 років. Патологічний перелом дистального відділу стегнової кістки зі зміщенням відламків; а) – пряма проекція; б) – бокова проекція.

Терміни консолідації перелому дещо запізнювалися, що можна пояснити порушення регіонального кровотоку на процеси репаративного остеогенезу.

Крім зазначеного, нами було проведено рентгенологічне дослідження стану після оперативного блокування зон росту, яке виконувалось у пацієнтів із різницею довжини кінцівок понад 2 см при ВСМ. Звуження метаепіфізарної зони виникало у строки від декількох місяців до 1 року. Частковий синостоз настував від 6 місяців до 3 років з моменту втручання (рис. 3.13), повний синостоз від 3 років і більше (рис. 3.14). Це було пов'язано, як правило з віком дитини, якій було виконано блокування зон росту: чим молодший пацієнт, тим більший строк проходив до повного синостозування.



а)

б)

Рис. 3.13 - Рентгенограми хворого Ц., 13,5 років. Блокування зон росту ділянки колінного суглоба; а) – наступний день після хірургічного втручання); б) – стан через 6,5 місяців після хірургічного втручання, частковий синостоз зони росту.

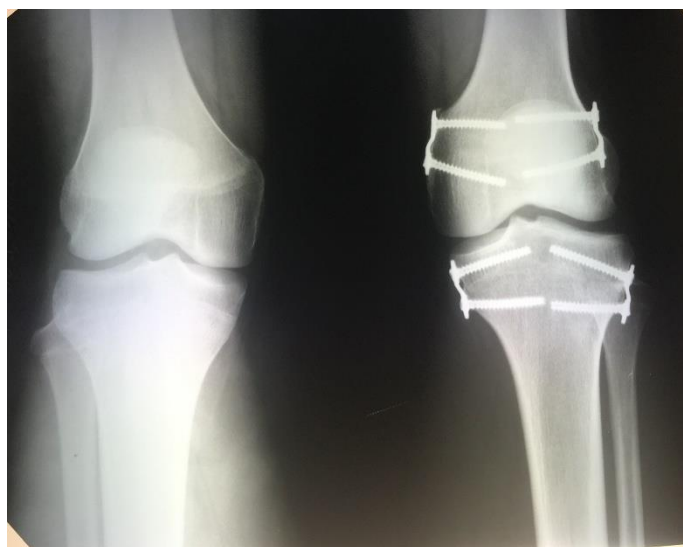


Рис. 3.14 - Рентгенограма хворого В., 16 років. Повний синостоз зон росту через 3 роки після блокування зон росту.

При проведенні співставлення рентгенологічних ознак між артеріовенозною формою ВСМ та клінічними проявами захворювання (клінічний клас ХЗВ), встановлено, що клінічні прояви порушення регіональної гемодинаміки, а саме прояви ХВН, відображають стан кісткової тканини. Дані рентгенологічного дослідження дозволили виділити прояви компенсації та декомпенсацію порушення регіонального кровотоку ураженої кінцівки.

Рентгенологічні прояви компенсації кровотоку: локальний остеопороз, періостальні реактивні зміни. Ці зміни діагностувались хворих дитячого віку із клінічним класом ХЗВ без трофічних виразок (С1-С3), проведення лікування АВМ запобігало прогресування основного захворювання.

До проявів декомпенсації кровотоку віднесли формування осередків лізису кісткової тканини. Ці зміни діагностувались у пацієнтів підліткового та дорослого віку клінічним класом ХЗВ із трофічними виразками (С5).

Таким чином, проведене рентгенологічне дослідження вказує, що судинне ураження кісток супроводжуються певними рентгенологічними неспецифічними ознаками, які доповнюють клінічну картину та є важливими для визначення тактики медикаментозного та ортопедичного лікування.

РОЗДІЛ 4

КЛІНІКО-ОРТОПЕДИЧНА КЛАСИФІКАЦІЯ ФУНКЦІОНАЛЬНОГО СТАНУ НИЖНІХ КІНЦІВОК ПРИ ВРОДЖЕНИХ СУДИННИХ МАЛЬФОРМАЦІЯХ

4.1 Обґрунтування створення клініко-ортопедичної класифікації функціонального стану нижніх кінцівок при вроджених судинних мальформаціях

Як відомо, для ВСМ нижніх кінцівок характерна різноманітна ортопедична патологія: зміна довжини та об'єму ураженої кінцівки, деформації хребта, контрактури суглобів, деформації стоп, що призводять до порушення функції ходьби та опори, інвалідизації пацієнтів. Наші попередні клінічні дослідження вказують, що патологія опорно-рухового апарату у понад 50% випадків представлена поєднанням декількох проявів захворювання [87].

Не дивлячись на значні досягнення судинних хірургів у вивченні етіології, патогенезу та клінічних проявів ВСМ (судинні плями, варикозно розширені вени, набряки, трофічні виразки та інші), розробку великої кількості різних класифікацій, що враховують гемодинамічні, ембріональні характеристики різних форм ВСМ, можемо відзначити відсутність інформації в літературних джерелах, що торкаються систематизації патології опорно-рухового апарату у цих пацієнтів.

Також нез'ясованим та чітко не встановленим для практичного використання залишається питання низки термінів, що стосуються ВСМ. Відомо, що ортопеди в щоденній практиці використовують узагальнюючі та нечіткі терміни стосовно ВСМ: синдром Кліппеля-Треноне, ангіодисплазія, мальформація судин. Важливим для ортопеда при визначенні діагнозу більш чітко звертати увагу та враховувати форму ВСМ, анатомічні дефекти, ступінь гемодинамічного порушення, вид та ступінь ортопедичної патології, що на наш погляд безпосередньо вплине на вибір стратегії та тактики ортопедичного лікування.

Дослідження клініко-ортопедичних проявів у пацієнтів із ВСМ нижніх кінцівок встановили, що патологія опорно-рухового апарату має залежність від ступеня гемодинамічних порушень. За даними літератури, точиться дискусія про можливий вплив форми ВСМ на розвиток ортопедичної патології [88]. Проведене нами дослідження співвідноситься із висновками McCullough С., який встановив, що ступінь вираженості ортопедичної патології має пряму залежність від ступеня тяжкості ХВН при ВМ, тобто гемодинамічні порушення вторинно призводять до порушення формування опорно-рухового апарату [89]. Результати нашого клінічного дослідження вказують, що комплексне врахування загально-клінічних та ортопедичних проявів захворювання може виступати критерієм прогнозування виникнення та прогресування ортопедичної патології [87]. Вважаємо за потрібне результат цих досліджень покласти в основу створення робочої клініко-ортопедичної класифікації функціонального стану нижніх кінцівок при ВСМ.

Створення клініко-ортопедичної класифікації функціонального стану нижніх кінцівок при ВСМ є вкрай важливим і необхідним та має на меті формування фундаменту щодо тактики лікування патології опорно-рухового апарату у пацієнтів із ВСМ.

Існують значні проблеми при створенні даної класифікації, що пов'язані із наступними чинниками:

- необхідність урахування факторів, що стосуються не лише ортопедичних проявів, а також гемодинамічних порушень, які в свою чергу впливають на ступінь вираженості ортопедичної патології;
- значним спектром та різноманіттям ортопедичних проявів, що являються наслідком ВСМ.

Таким чином, залишаються невирішеними питання систематизації та класифікації клініко-ортопедичного стану нижніх кінцівок при ВСМ, що дозволить не лише покращити діагностику, але і вирішити тактику ортопедичного лікування.

4.2 Розробка клініко-ортопедичної класифікації функціонального стану нижніх кінцівок при вроджених судинних мальформаціях

В основу клініко-ортопедичної класифікації функціонального стану нижніх кінцівок при ВСМ нами були визначені наступні критерії: больовий синдром, вид ортопедичної патології та ступінь її вираженості, ступінь тяжкості гемодинамічних порушень.

Серед усіх клінічно обстежених пацієнтів у 38 (88%) діагностовано ортопедичну патологію, у 51% відмічалось поєднання декількох ортопедичних проявів.

Найбільш актуальною вважали патологію, яка безпосередньо впливала на функцію ходьби та опори: РДНК, контрактури великих суглобів нижніх кінцівок, деформація стоп. Ортопедичні прояви, що виникали вторинно, як наслідок РДНК (сколіотична постава, сколіотична деформація хребта) з метою спрощення та мобільності класифікації не враховували.

Вважаємо за потрібне акцентувати увагу на деяких особливостях, що стосуються кожного ортопедичного прояву та його місця в розробленій класифікації.

Так, РДНК змінює біомеханічні умови функціонування суглобів нижніх кінцівок, формуються компенсаторні патологічні установки з подальшим розвитком дегенеративно-дистрофічних змін, розвитком компенсаторної сколіотичної постави, а згодом – сколіотичної деформації хребта [90]. Літературні дані свідчать, що РДНК понад 2 см призводить до надмірного навантаження на кульшовий та колінний суглоби довшої кінцівки, та є фактором ризику раннього розвитку деформуючого артрозу цих суглобів [91]. За ступенем вираженості РДНК поділяють на незначну (0-2 см), помірну (2-6 см) та значну (понад 6 см) [92]. Запропонований розподіл зручний для визначення тактики лікування. Наприклад, у разі незначної РДНК використовують консервативні методи лікування (компенсаторні устілки або взуття). При помірній РДНК виконують хірургічну корекцію шляхом впливу на зони росту (епіфізеодез). Значна РДНК

обумовлює необхідність подовження кінцівки (АЗФ, інтрамедулярні конструкції) або застосування комбінованої техніки.

Контрактура суглоба може бути спричинена внутрішньосуглобовою або позасуглобовою локалізацією ВСМ. Варто зазначити, що порушення функції суглоба потрібно чітко диференціювати як патологію, що викликана безпосередньо впливом судинної мальформації на структури суглоба або оточуючі його тканини або є наслідком компенсаторних порушення, спричинених різницею довжини нижніх кінцівок.

На наш погляд, при створенні клініко-ортопедичної класифікації функціонального стану нижніх кінцівок при ВСМ потрібно врахувати особливості контрактур великих суглобів: згинальні, розгинальні, відвідні, привідні, змішані. Проте, передбачити всі можливі варіанти розвитку контрактури на тлі ВСМ є вкрай складним, що пов'язано з особливостями анатомічного ураження, ступенем м'якотканинних порушень. Тому вважаємо за потрібно висвітлити особливості впливу контрактур колінного суглоба на біомеханіку ходьби.

Стійка згинальна контрактура колінного суглоба призводить до формування компенсаторної еквінусної установки стопи, збільшення навантаження на обидва колінні суглоби через різницю довжини кінцівки та вкорочення довжини кроку [93]. Доведено, що наявність контрактури колінного суглоба є фактором ризику розвитку остеоартрозу колінного суглоба [94].

Еквіусна деформація стопи займає особливе місце в класифікації клініко-ортопедичного стану нижніх кінцівок, що пов'язано із її значним впливом на функцію ходьби та опори. Серед обстежених пацієнтів еквіусна деформація стопи, як первинний прояв, виникала при локалізації ВСМ в ділянці колінного суглоба та гомілки. Окрім того, еквіусна деформація стопи як компенсаторний ортопедичний прояв формувалась при наявності у пацієнта різних варіантів контрактур великих суглобів нижньої кінцівки.

Варто відзначити, що плоскостопість виступає як самостійне захворювання, безпосередньо не пов'язане з ВСМ, оскільки у пацієнтів деформація є двобічною;

асиметрична деформація виникала як вторинний прояв порушення гемодинаміки із виникненням стійких набряків ураженої нижньої кінцівки.

Значно впливала на самообслуговування та функцію ходьби конфігурація стопи – особливість анатомії переднього відділу стопи на тлі ВСМ. Асиметрія стопи може бути представлена ізольованою патологією або у поєднанні з макродактилією, полідактилією [95].

Враховуючи все вищевикладене створено робочу клініко-ортопедичну класифікацію функціонального стану нижніх кінцівок при ВСМ (табл. 4.1).

Таблиця 4.1

Робоча клініко-ортопедична класифікація функціонального стану нижніх кінцівок при ВСМ

Клініко-ортопедичні прояви		Доклінічна група	I клінічна група	II клінічна група	III клінічна група
Больовий синдром (шкала ВАШ)		0-10	0-2	2-5	Понад 5
Видовження ураженої кінцівки		-	До 2 см	2-6 см	Понад 6 см
Вкорочення ураженої кінцівки		-	До 2 см	2-6 см	Понад 6 см
Контрактура кульшового суглоба	Привідна	-	0-20°	21-30°	Понад 31°
	Згинальна	-	0-10°	11-20°	Понад 21°
	Розгинальна	-	0-20°	21-40°	Понад 41°
Контрактура колінного суглоба	Згинальна	-	0-15°	16-30°	Понад 31°
	Розгинальна	-	0-30°	31-60°	Понад 61°
Еквінусна деформація стопи		-	0-10°	11-25°	Понад 26°
Конфігурація стопи		-	Асиметрія окружності переднього відділу 5-20%, зниження поздовжнього склепіння	Асиметрія окружності переднього відділу 20-30%, макродактилія, зниження поздовжнього	Асиметрія окружності переднього відділу понад 30%, макродактилія, полідактилія

		стоп двобічне, симетричне	ого склепіння стоп двобічне, асиметричн е	
Гемодинамічні порушення (ХВН)	C0-C6	C1-C2	C3-C4	Понад C5- C6
Кількість пацієнтів	5	11	16	11

Відповідно до створеної класифікації усі пацієнти розділені на доклінічну (рис. 4.1) та клінічні групи (рис. 4.2-4.3). Клінічні групи розподіляються відповідно до клінічних, ортопедичних та гемодинамічних проявів в залежності від ступеню їх вираженості. У запропонованій класифікації представлений весь спектр клініко-ортопедичних проявів ураження нижніх кінцівок при ВСМ, що були діагностовано у пацієнтів з ВСМ, які знаходились під нашим спостереженням.

Незважаючи на створення робочої клініко-ортопедичної класифікації функціонального стану нижніх кінцівок, її не варто вважати досконалою, оскільки при ВСМ відмічається поєднання декількох ортопедичних проявів захворювання. Розподіл в клінічну групу 49% пацієнтів з моноортопедичними проявами відповідно до створеної класифікації не складав труднощів. Стосовно 51% пацієнтів з поєднанням патології опорно-рухового апарату визначення клінічної групи проводилося за найбільш вираженим ортопедичним проявом.

Так, відповідно до створеної робочої клініко-ортопедичної класифікації функціонального стану нижніх кінцівок при ВСМ проведено розподіл пацієнтів по клінічних групах: доклінічна група – 11%; I клінічна група – 26%; II клінічна група – 37%; III клінічна група – 26%. На рис. 4.1-4.3 представлені клінічні приклади пацієнтів різних клінічних груп.

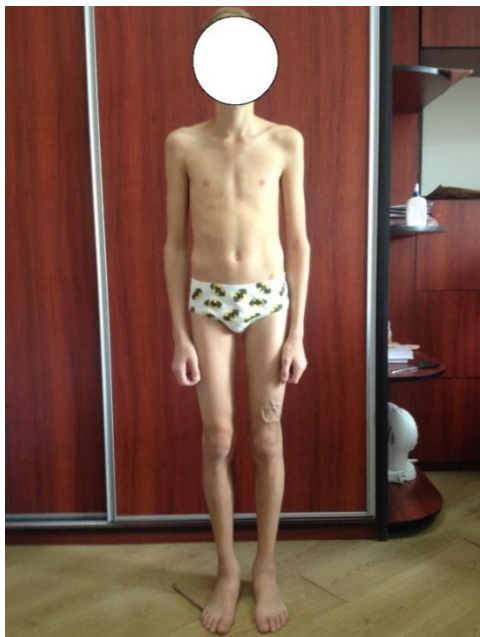

Рис. 4.1- Зовнішній вигляд пацієнта М., 11 років; доклінічна група. Стадія ХЗВ С2 за СЕАР, ортопедична патологія відсутня.

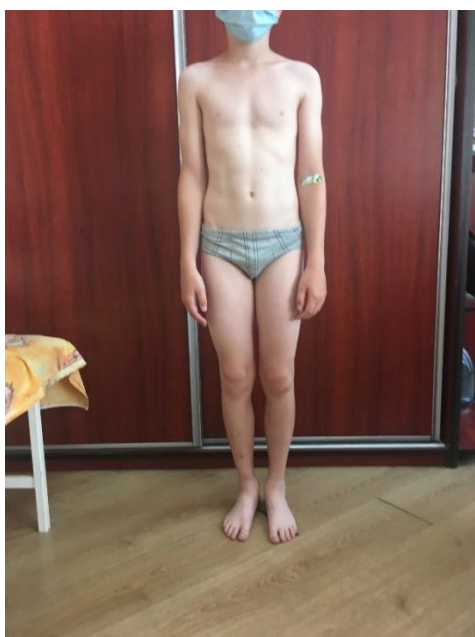
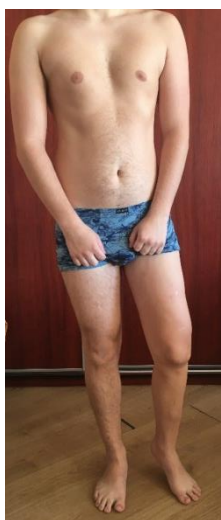
Рис. 4.2 - Зовнішній вигляд пацієнта Д., 9 років; І клінічна група. Стадія ХЗВ С1 за СЕАР, вкорочення ураженої кінцівки 1 см.



а)



б)

Рис. 4.3 - Зовнішній вигляд (а, б) пацієнта Н., 15 років; ІІІ клінічної групи. Стадія ХЗВ С3 за СЕАР; видовження ураженої кінцівки 1,5 см, згинальна контрактура колінного суглоба 20° , еквінузна деформація стопи 30° .

Таким чином, створено робочу клініко-ортопедичну класифікацію функціонального стану нижніх кінцівок при ВСМ, яка враховує больовий синдром, ведучі ортопедичні прояви (РДНК, контрактури великих суглобів, деформації стоп) та ступінь їх вираженості, гемодинамічні порушення.

Розроблена клініко-ортопедична класифікація функціонального стану нижніх кінцівок при ВСМ в залежності від ступеня вираженості проявів та тяжкості гемодинамічних порушень дозволяє створити фундамент щодо тактики лікування патології опорно-рухового апарату в даній категорії пацієнтів.

За матеріалами розділу здобувачем опубліковані такі наукові праці:

1. [122] Видерко Р.В., Зима А.М., Гук Ю.М., Чернуха Л.М., Чеверда А.І., Кінча-Поліщук Т.А. Клініко-ортопедична класифікації функціонального стану нижніх кінцівок при вроджених судинних мальформаціях. Хірургія дитячого віку (Україна). 2022;77(4):84-90.

РОЗДІЛ 5

СТРУКТУРНО-ФУНКЦІОНАЛЬНИЙ СТАН КІСТКОВОЇ ТКАНИНИ У ПАЦІЄНТІВ ІЗ АРТЕРІОВЕНОЗНОЮ ФОРМОЮ ВРОДЖЕНОЇ СУДИННОЇ МАЛЬФОРМАЦІЇ

Дослідження СФСКТ у пацієнтів із ВСМ є вкрай важливим та доцільним завданням дитячої ортопедії. Відомими фактом, що стосується даної патології є те, що у пацієнтів із ВСМ зустрічаються патологічні переломи кісток, в тому числі довгих, що на наш погляд, може бути обумовлено порушенням структури кісткової тканини, її метаболізму та відповідно остеопоротичними змінами. Спростувати чи довести це можливо лише шляхом проведення відповідних рентген-денситометричних та біохімічних досліджень. Літературні джерела, що стосуються даних досліджень є вкрай малочисленними та недостовірними [81]. Важливим завданням у дослідженні даної проблеми і встановленні факту остеопоротичних змін у цієї категорії пацієнтів є необхідність створення фундаменту для подальшої корекції СФСКТ та її метаболізму та розробка системи патогенетично обґрунтованого антиостеопоротичного лікування із застосуванням препаратів із групи бісфосфонатів (антирезорбентів).

Враховуючи, що серед пацієнтів, які були обстежені рентген-денситометрично та біохімічно найбільшою за чисельністю була група пацієнтів із артеріовенозною формою ВСМ нами було прийнято рішення саме їй приділити увагу при дослідженні СФСКТ та її метаболізму. Відомо, АВМ кінцівок – це захворювання периферичного кровообігу, що виникає внаслідок порушення ембріогенезу судин і характеризується відсутністю нормальної капілярної мережі між артерією та веною, при цьому артеріальна кров «скидається» безпосередньо у венозну систему через патологічні артеріовенозні шунти, минаючи капілярну мережу.

При АВМ у дистальних відділах кінцівки з'являються ознаки хронічної судинної недостатності внаслідок венозної гіпертензії, недостатності клапанного апарату глибоких та поверхневих вен. Виникає порушенням мікроциркуляції в

тканинах у результаті «синдрому обкрадання», що проявляється трофічними розладами в дистальних відділах кінцівки.

Стосовно патології опорно-рухового апарату, потрібно сказати, що АВМ та ортопедична патологія є дві невід’ємних складових одного патологічного процесу – порушення гемодинаміки. Відомо, що кісткова тканина метаболічно активна протягом усього життя, а структура кісткової тканини представлена органічним та неорганічним компонентом, клітинами кістки. Кровопостачання займає ключову роль у забезпеченні метаболізму кісткової тканини. Недостатність кровопостачання кісткової тканини призводить до гіпоксії, дефіциту надходження поживних речовин, накопичення продуктів життєдіяльності та виникнення метаболічного ацидозу. Вказані патологічні зміни мають різний вплив на окремі компоненти кісткової тканини. Експериментально встановлено, що в умовах гіпоксії відбувається стимуляція формування та функціонування остеокластів, при цьому відповідні умови пригнічують функцію остеобластів [96].

Як вже було сказано, щодо наукових даних відносно структурного стану кісткової тканини при АВМ, які наведені в літературних джерелах, можна зазначити, що вони є досить узагальненими, обмежуються лише описом рентгенологічних особливостей; а стосовно метаболізму кісткової тканини при цій нозології – вони взагалі відсутні. За різними даними, частота рентгенологічних змін кісткової тканини становить 20-74% [97, 98]. Описаний локальний остеопороз, ерозивні зміни кортикального шару, періостальні нашарування, обмежені ділянки розрідження кісткової тканини. Відзначено, що зміни кісткової тканини при АВМ можуть бути пов’язані як із внутрішньокістковою локалізацією ураження, так і вторинним опосередкованим впливом. При внутрішньокістковій локалізації АВМ відбувається механічний, а також автолітичний вплив мальформації на кісткову тканину, що призводить до її лізису [99]. Вторинні опосередковані ураження вони можуть виникати у випадках залучення у патологічний процес тканин, що оточують кістку (окістя, м’язи) або безпосереднього прилягання АВМ до кортикального шару. Змінена структура кістки при АВМ призводить до порушення її механічних характеристик, що є

причиною патологічних переломів, які сприяють прогресуванню АВМ та значному погіршенню їх клінічного перебігу [100]. Відзначено складність хірургічного лікування таких переломів через ризик виникнення неконтрольованої кровотечі, а також уповільнення консолідації переломів [101, 102].

З метою покращення надання допомоги хворим із АВМ запропонований мультидисциплінарний підхід до діагностики та лікування [103]. Скоординована робота фахівців (судинний хірург, пластичний хірург, дерматолог, радіолог, ортопед) дозволяє значно покращити результати діагностики, провести своєчасну корекцію артерієнозного шунтування та стабілізувати перебіг захворювання. Відзначено що при оцінці клінічного перебігу АВМ відзначає, що літичні зміни кісткової тканини є характерними у хворих із клінічними проявами декомпенсації регіонального кровотоку ураженої кінцівки [104]. Вказані клінічні особливості підкреслює важливість своєчасної комплексної діагностики та лікування пацієнтів з АВМ.

Згідно рекомендацій Міжнародного товариства із клінічної денситометрії (ISCD), ДРА проксимальних відділів стегнових кісток у дітей є малоінформативною (на противагу дослідженням МЩКТ у дорослих пацієнтів) у зв'язку зі значною варіабельністю показників цієї ділянки скелета та низькою відтворюваністю результатів досліджуваних зон [105]. Тому у дітей та підлітків МЩКТ слід оцінювати за показниками поперекового відділу хребта та усього скелета (Total body, без урахування показників МЩКТ кісток черепа). Визначення показників МЩКТ ПВСК у дітей дозволяє провести порівняльну оцінку локального структурного стан кісткової тканини здорової та ураженої кінцівок.

Таким чином, на наш погляд, невирішеним та актуальним залишається низка питань, що стосується досліджень «життя» кісткової тканини внаслідок порушення регіонального кровотоку у пацієнтів із АВМ, а саме: які кількісні показники та ступінь порушень структурного стану та метаболізму кісткової тканини при даній формі захворювання? Як змінюється процеси кісткоутворення, остеорезорбції та швидкості ремоделювання кісткової тканини при АВМ? Чи

будуть виявлені зміни залежати від тяжкості порушення регіональної гемодинаміки? Чи потребують виявлені зміни медикаментозної корекції?

5.1 Результати рентген-денситометричного дослідження структурного стану кісткової тканини у пацієнтів із артеріовенозною формою вродженої судинної мальформації

При аналізі Z-критерію встановлено зниження МЩКТ у 3 з 7 хворих дитячого віку (43 %), (зміни рівня Z-критерія від -2,1 до -3,2 SD; Me -2,5 SD). Зниження МЩКТ ПВХ відмічали лише у 2 хворих (20 %), (Z-критерій -1,3 та -1,6 SD). Дослідження МЩКТ на рівні ПВСК виявили зниження Z-критерія у 7 хворих (70 %) на стороні ураження (від -1,1 до -3,8 SD). При цьому зниження МЩКТ ПВСК здорової кінцівки виявлено лише у двох хворих (20 %), (-1,6 та -1,4 SD).

При порівнянні середніх показників МЩКТ хворої та здорової стегнової кістки за критерієм Вілкоксона виявлено наявність статистично значущих відмінностей показників з двох сторін (здорова та хвора кінцівки, відповідно -Me 25-75 % = 0,89 [0,73-0,90] та Me [25-75 %] = 0,88 [0,68-0,95]; $z = 2,8$; $p = 0,005$ (рис. 5.1).

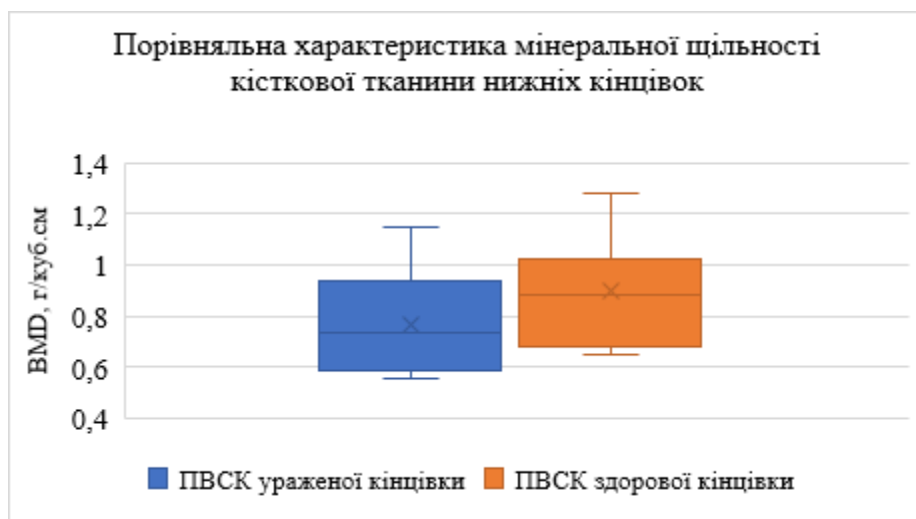

Рис 5.1. Порівняльна діаграма МЩКТ ураженої та здорової нижньої кінцівки.

При порівнянні показників МЩКТ ПВХ та ПВСК здорової кінцівки достовірних відмінностей показників не виявлено.

При дослідженні МЩКТ ураженої кінцівки один пацієнт мав клінічний клас ХЗВ С2 із показником Z-критерія $-1,7$ SD; 4 хворих клас ХЗВ С3 із Z-критерієм від $-1,1$ до $-2,8$ SD; 2 хворих клас ХЗВ С4 із Z-критерієм $-1,7$ та $-3,8$ SD, відповідно. Таким чином, зниження МЩКТ та погіршення стану кісткової тканини ураженої кінцівки у пацієнтів, очевидно, є наслідком прогресуючого перебігу захворювання. Крім того, встановлено помірний кореляційний зв'язок між показниками Z-критерію та клінічним класом ХЗВ, що вказує на вплив порушення регіональної гемодинаміки на МЩКТ ураженої кінцівки ($r = -0,46$).

У I підгрупі (без трофічних розладів – клінічний клас ХЗВ С1-С3) у 5 хворих (83 %) виявлено зниження МЩКТ ПБСК на стороні ураження АВМ (Z-критерій від $-1,6$ до $-2,8$ SD). При цьому МЩКТ ПБСК здорової кінцівки була нижче норми лише у одного хворого (Z-критерій $-1,6$ SD). У II підгрупі (з трофічними розладами – клінічний клас ХЗВ С4-С6) у 2 хворих (50 %) виявлено зниження МЩКТ ПБСК ураженої кінцівки (Z-критерій $-1,2$ SD та $-3,8$ SD). При цьому МЩКТ ПБСК здорової кінцівки був знижений лише у одного хворого (Z-критерій $-1,4$ SD).

Таким чином, у хворих із АВМ нижніх кінцівок у 70 % виявлено зниження показників МЩКТ ураженої кінцівки. Встановлено статистично значущі відмінності МЩКТ ураженої судинною мальформацією кінцівки порівняно з показниками здорової кінцівки.

Отримані нами результати дослідження, а саме відсутність достовірних відмінностей між МЩКТ ПБХ та ПБСК здорової кінцівки, пояснюється відсутністю впливу порушення регіональної гемодинаміки на структурний стан кісткової тканини в здоровій кінцівці. Статистично значущі відмінності МЩКТ ураженої судинною мальформацією кінцівки порівняно з показниками здорової кінцівки, на нашу думку, пов'язані з впливом порушення регіональної гемодинаміки та її недонавантаженістю.

5.2 Результати біохімічного дослідження метаболізму кісткової тканини у пацієнтів із артеріовенозною формою вродженої судинної мальформації

При аналізі біохімічних показників метаболізму кісткової тканини були встановлені різноспрямовані зміни рівня P1NP (як зниження, так і підвищення від меж вікової норми) у 5 пацієнтів (33,4 %), коливання підвищення рівня P1NP становило від 93,4 до 1127 нг/мл; Ме [25-75 %] = 439,4 [100,0-627,7]; рівень β -СТх перевищував значення вікової норми у 12 пацієнтів (80 %), коливання підвищення рівня β -СТх від 0,69 до 4,24 нг/мл; Ме [25-75 %] = 1,22 [0,78-1,73] нг/мл; рівень остеокальцину перевищував значення вікової норми у 5 пацієнтів (33,3 %), коливання підвищення рівня остеокальцину становили від 2,72 до 115,3 нг/мл; Ме [25-75 %] = 11,76 [3,60-14,3] нг/мл. У 10 хворих (67 %) відзначене зниження показника 25(OH)D; з них у 2 хворих (14 %) – дефіцит вітаміну D; у 8 хворих (53 %) – його недостатність. Показник паратгормону був підвищений лише у одному випадку.

Підвищення рівня β -СТх переважало в I підгрупі спостереження (Ме [25-75 %] = 0,612 [0,224-0,912] нг/мл) по відношенню до II підгрупи (Ме [25-75 %] = 0,346 [0,110-0,520] нг/мл), що свідчить про значну залежність між клінічним класом ХЗВ та рівнем β -СТх (стандартизована різниця середніх SMD = 0,57) (рис. 5.2).

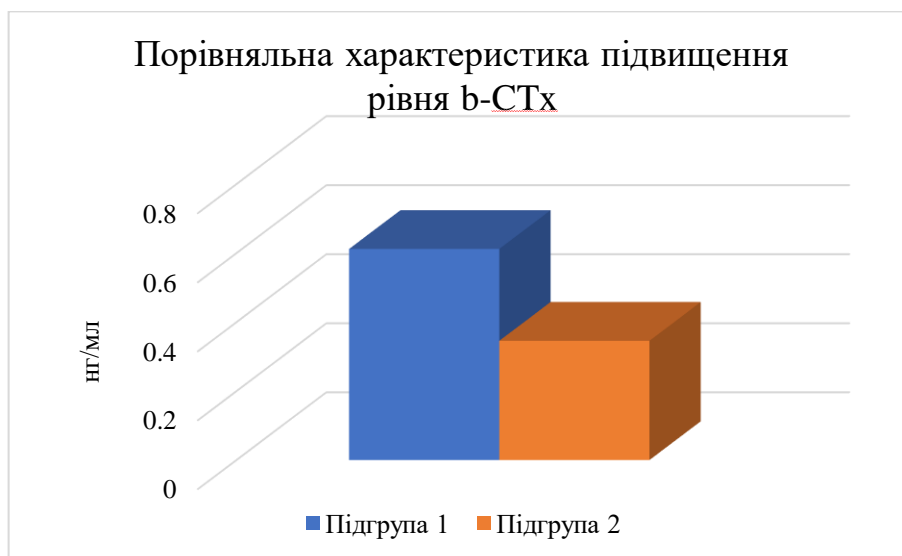


Рис. 5.2. Порівняльна діаграма підвищення рівня β -СТх у хворих I та II підгруп спостереження.

На рис. 5.3 представлений клінічний приклад пацієнта із ортопедичними проявами вродженої судинної мальформації нижньої кінцівки. Результати вимірювання рівня маркерів кісткового обміну у сироватці крові: P1NP – 439,5 нг/мл; β -СТх – 1,22 нг/мл; остеокальцин – 13,3 нг/мл; 25(OH)D – 19,65 нг/мл; інтактний паратгормон – 24,01 нг/мл. Показники рентген-денситометрії: Total body (МЩКТ 0,598 г/см²; Z-критерій – 3,2 SD); ПВХ (МЩКТ 0,597 г/см²; Z-критерій – 1,3 SD); ПВСК ураженої кінцівки (МЩКТ 0,573 г/см²; Z-критерій – 2,8 SD); ПВСК здорової кінцівки (МЩКТ 0,652 г/см²; Z-критерій – 1,6 SD). Підвищення маркера резорбції кісткової тканини (β -СТх) та зміни МЩКТ лівої кінцівки даної пацієнтки вказують на прогресуючу втрату кісткової тканини кінцівки, що уражена вродженою артеріовенозною мальформацією.

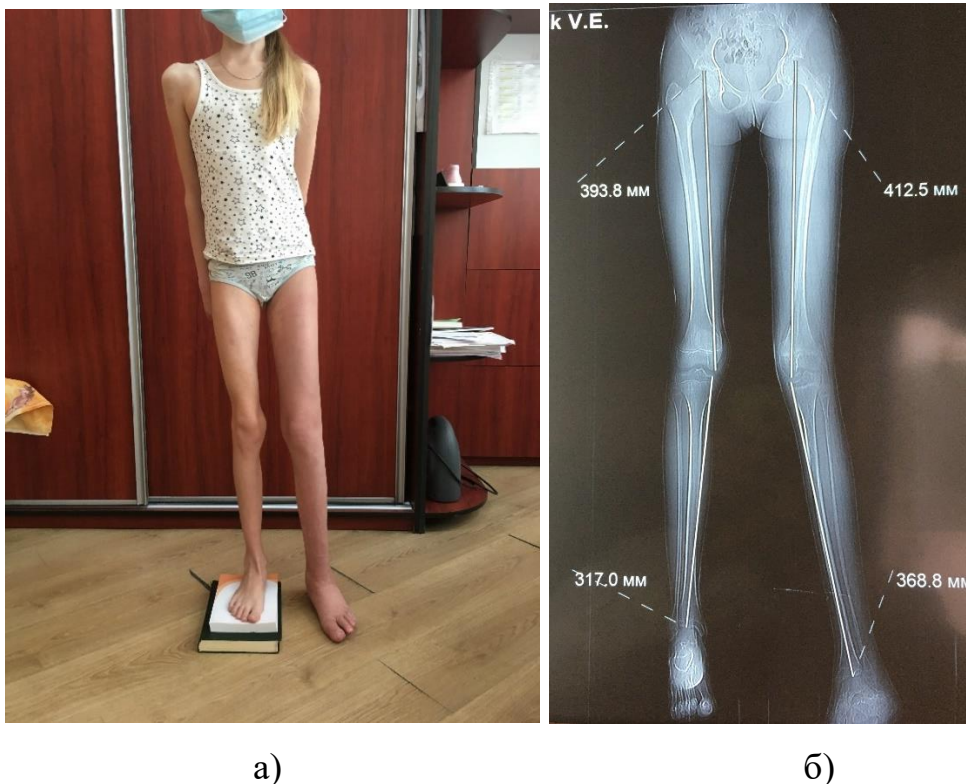


Рис. 5.3 – Клінічний приклад пацієнта, 11 років; діагноз: Вроджена судинна

мальформація лівої нижньої кінцівки, артеріовенозна мікрофістульозна форма, видовження лівої нижньої кінцівки 7,5 см.: а) зовнішній вигляд; б) панорамна рентгенографія нижніх кінцівок з посегментним вимірюванням довжини кінцівок.

Встановлене підвищення рівня β -СТх у I підгрупі та його зниження у II підгрупі, вважаємо пов'язаним з хірургічною корекцією артеріовенозного шунтування та венозної гіпертензії на попередніх етапах лікування, і як наслідок, поступовою стабілізацією перебігу АВМ на вказаних клінічних стадіях захворювання; віковими змінами гормонального фону пацієнтів та особливостями метаболізму кісткової тканини для різного віку. Виявлене підвищення рівня P1NP та остеокальцину у обстежених хворих констатуються рідше, перевищення референтних рівнів показників менш вагоме, що не дозволило провести статистично значиме співставлення залежності в підгрупах.

Стосовно змін рівня 25(OH)D у пацієнтів із АВМ, на наш погляд, його недостатність та дефіцит обумовлені обмеженням перебування хворих під прямим сонячним промінням. Підвищення рівня паратгормону не носить інформативності у даному дослідженні.

При аналізі взаємозв'язку між показниками МЩКТ ураженої кінцівки та біохімічними маркерами кісткового метаболізму (рис. 5.4) встановлено, що рівень β -СТх, P1NP, остеокальцину має слабкий низький зв'язок з МЩКТ (відповідно $R = 0,37$; $R = 0,42$ та $R = 0,71$), проте встановлено достовірний зв'язок між рівнем остеокальцину та МЩКТ здорової кінцівки ($R = 0,94$; $p = 0,004$).

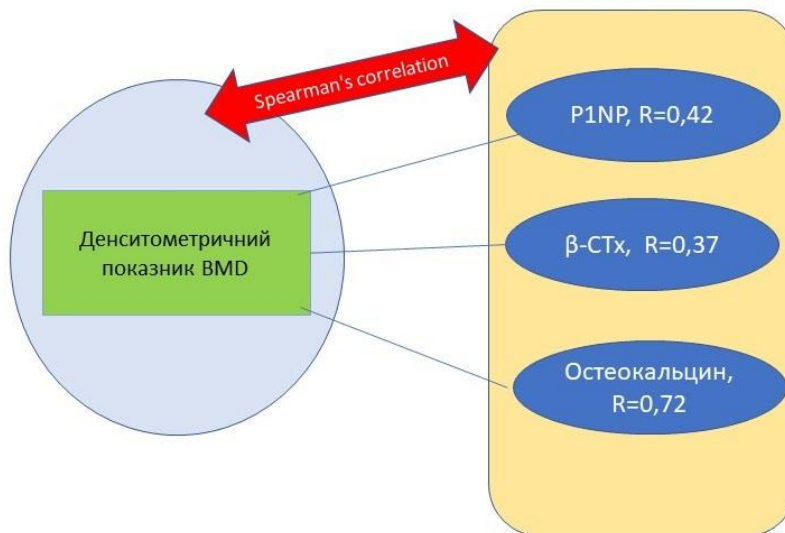


Рис. 5.4. Діаграма взаємозв'язку між показниками МЩКТ ураженої кінцівки та маркерами кісткового обміну.

На наш погляд, це обумовлено дискордантними закономірностями між показниками у пацієнтів I (без трофічних розладів) та II підгрупи (з трофічними розладами). В початковий період формування патологічних змін (клінічний клас ХЗВ С1-С3) кореляційні залежності є значними (коефіцієнти кореляції 0,41-0,78 для окремих співставлень). На клінічних стадіях із трофічними розладами мають місце додаткові чинники, що впливають на залежності між досліджуваними показниками (зокрема, хірургічні втручання, проведені судинними хірургами), що приводить до дисбалансу кореляційних залежностей між показниками в цілому (низькі значення коефіцієнтів кореляції). 25 (ОН)D не виявляє свого впливу на стадіях ХЗВ С1-С3 (молодший вік), але в цілому проявляє середній рівень кореляційної залежності $r = 0,500-0,504$. Це, ймовірно, формується за рахунок пацієнтів старшого віку при клінічних стадій ХЗВ С4-С6, у яких наростає дефіцит вітаміну D. Проведене нами вивчення структурного стану кісткової тканини у хворих із АВМ є результатом мультидисциплінарного підходу до діагностики патології опорно-рухового апарату.

Виявлені зміни структурного стану кісткової тканини та її метаболізму у пацієнтів із АВМ нижньої кінцівки вказують на їх значне порушення, підсилення процесів остеорезорбції та швидкості ремоделювання кісткової тканини, що потребує розробки системи медикаментозної корекції із застосуванням сучасних

антиостеопоротичних препаратів. Чинниками виникнення встановлених змін метаболізму та структури кісткової тканини найбільш імовірно можна вважати гіпоксію кісткової тканини, метаболічний ацидоз, підвищення венозного тиску.

За матеріалами розділу здобувачем опубліковані такі наукові праці:

1. Zyma A.M., Vyderko R.V., Kincha-Polishchuk T.A., Cheverda A.I., Chernukha L.M., Guk Yu.M., Haiko O.G., Magomedov O.M., Zotya A.V., Skuratov O.Yu. Structural and functional state of bone in patients with arteriovenous malformations of the lower extremities. *Pain, joints, spine*. 2023;13(3):165-171.
2. Zyma A.M., Vyderko R.V., Chernukha L.M., Kincha-Polishchuk T.A., Guk Yu.M., Cheverda A.I., Skuratov O.Yu., Demyan Yu.Yu. Changes of bone tissue metabolism in congenital arteriovenous malformations of the lower limb. *World Congress on Osteoporosis Osteoarthritis and Musculoskeletal Diseases, AbstractBook*. 2023; Poster 539: P. 376.
3. Зима А.М., Видерко Р.В., Кінча–Поліщук Т.А., Чеверда А.І., Чернуха Л.М., Гук Ю.М., Зотя А.В., Скуратов О.Ю. Структурний стан та метаболізм кісткової тканини у хворих з артеріовенозними мальформаціями нижніх кінцівок. Матеріали конгресу судинних хірургів, флебологів та ангіологів України «Сухаревські читання». *Український журнал клінічної хірургії*. 2023 травень/червень; 90(3):17.

РОЗДІЛ 6

ДУПЛЕКСНЕ СКАНУВАННЯ СУДИН У ПАЦІЄНТІВ ІЗ РІЗНИЦЕЮ ДОВЖИНИ НИЖНІХ КІНЦІВОК ПРИ ВРОДЖЕННИХ СУДИННИХ МАЛЬФОРМАЦІЯХ

Відомо, що кровопостачання займає ключову роль у забезпеченні оптимальних умов функціонування кісткової тканини, що особливо важливо у дитячому віці під час скелетного росту [106, 107, 108, 109]. Поздовжній ріст довгих трубчастих кісток відбувається завдяки процесам енхондрального окостеніння у епіфізарних зонах росту. Життєдіяльність клітин зони росту відбувається у середовищі із зниженою концентрацією кисню [110]. Проте, нормальне функціонування кісткової тканини, навпаки, можливе тільки при достатньому надходженню кисню, яке забезпечується за рахунок васкуляризації. Окрім того, інтенсивність поздовжнього росту трубчатої кістки залежить від взаємодії системних (паратиреоїдний гормон, гормон росту) та локальних факторів (ендотеліальний фактор росту, фактор росту фібробластів, трансформуючий фактор росту, кістковий морфогенетичний білок, інсуліноподібний фактор росту), які в зоні росту регулюють проліферацію, метаболічну активність та гіпертрофію хондроцитів [111, 112, 113, 114, 115, 116]. Порушення у окремих ланках цих механізмів призводить до змін функціонування зони росту та порушення росту довгих трубчастих кісток.

Для оцінки регіонального кровотоку нижніх кінцівок використовуються інвазивні та неінвазивні методики. Найбільш поширеним є неінвазивна методика КДАС, яка використовується для первинної оцінки регіональної кровотоки та при динамічному спостереженні [2]. Науковці вказують, що показники ультразвукового дослідження, які відображають регіональний кровообіг ураженої ВСМ кінцівки досить варіабельні, залежать від форми, локалізації, поширеності та глибини ураження [117]. При АВМ відбувається шунтування крові із артеріальної системи у венозну в обхід капілярного русла. Патологічне

шунтування крові призводить до явищ судинного обкрадання та тканинної гіпоксії у дистальних по відношенню до рівня шунтування відділів кінцівки, виникає вторинна гіпертензія у венозній системі. Ступінь вираженості клінічних проявів залежить від кількості шунтів, їх локалізації та об'єму артеріовенозного шунтування крові [118]. У випадку ВМ патологічні зміни судинного русла первинно обмежуються венозною системою, виникає порушення венозного відтоку ураженої кінцівки та формуються застійні явища у венозній системі [119]. У випадку КМ регіональна гемодинаміка ураженої кінцівки залишається не змінена. КМ рідко зустрічається як самостійна патологія, часто поєднується із іншими формами ВСМ, такими як АВМ та ВМ.

Все наведене вказує, що ВСМ здатна впливати на формування опорно-рухового апарату, призводити до прискорення або уповільнення росту ураженої кінцівки. РДНК при ВСМ є найчастішим ортопедичним проявом та зустрічається в понад 80% випадків [46]. Проте у наукових роботах відсутні порівняльні дані між показниками УЗДС та довжиною нижніх кінцівок у хворих з ВСМ.

Доведено, що 71% поздовжнього росту стегнової кістки відбувається за рахунок дистальної зони росту, а 57% поздовжнього росту гомілки – за рахунок проксимальної зони росту великогомілкової кістки; на вказані зони росту припадає відповідно 37% і 28% від загального росту нижньої кінцівки [120, 121].

Для корекції помірної РДНК (2-5 см) широкого поширення набула концепція керованого росту, яка передбачає проведення малоінвазивних хірургічних втручань, а саме блокування зон росту в ділянці колінного суглоба видовженого сегмента кінцівки [68]. Застосування цієї методики лікування РДНК при видовженні ураженої кінцівки у пацієнтів із ВСМ досить суперечливе через можливість виникнення ускладнень у інтра- та післяопераційному періоді [70].

Таким чином, дослідження регіонального кровотоку ураженої кінцівки при ВСМ шляхом використання КДАС має дати відповідь на наступні науково-практичні питання: чи існує взаємозв'язок між змінами показників КДАС та РДНК у хворих з ВСМ? Чи впливає топографії судинного ураження на видовження окремих сегментів ураженої нижньої кінцівки? Які об'єктивні

ультразвукові показники є загрозливими та унеможливають виконання малоінвазивних хірургічних втручань з корекції РДНК?

Таким чином, метою роботи є дослідити зміни регіонального кровотоку за даними КДАС нижніх кінцівок та встановити їх вплив на формування РДНК у пацієнтів дитячого віку із ВСМ нижніх кінцівок.

6.1 Результати дуплексного сканування судин у пацієнтів із різницею довжини нижніх кінцівок при артеріовенозних мальформаціях

Для розуміння взаємозв'язку та залежності ортопедичної патології, а саме РДНК та гемодинамічних порушень у пацієнтів із АВМ враховували довжину здорової та ураженої мальформацією нижньої кінцівки, результати дослідження представлені у табл. 6.1.

Таблиця 6.1

Показники КДАС при різній локалізації АВМ нижньої кінцівки

Локалізація ураження	Дифузна			Локалізована	
Показник	Показники ураженої кінцівки	Показники здорової кінцівки	P (MU)	Показники ураженої кінцівки	Показники здорової кінцівки
ЛШК ПСА, м/с	1,08±0,34	0,97±0,25	0,462	1,1±0,01	1,01±0,03
ЛШК ПКА	0,82±0,14	0,75±0,05	0,106	0,94±0,12	0,88±0,12
ЛШК ЗВГА	0,6±0,14	0,46±0,12	0,042*	0,98±0,47	0,65±0,2
РІ ПСА	7,2±2,4	9,0±0,4	0,072	6,5±1,6	7,0±1,2
РІ ПКА	7,3±2,8	10,5±1,2	0,003*	8±2,2	9,2±2,5
РІ ЗВГА	10,1±3,3	13,0±1,3	0,047*	9,1±4,1	10,5±2,6

Примітка: * - різниця між показниками ураженої та здорової кінцівки статистично значима (критерій Манна-Уїтні, р (MU).

При дифузній формі АВМ у порівнянні з показниками здорової нижньої кінцівки було виявлено статистично достовірне збільшення ЛШК ЗВГА, зниження показника периферичного опору (РІ) ПКА та ЗВГА. У випадках локалізованої форми АВМ оцінку для клінічних висновків не виконували через мале число спостережень.

Оцінка взаємозв'язку між показниками КДАС та видовженням ураженої кінцівки при дифузній формі АВМ представлена у табл. 6.2.

Таблиця 6.2

Парні коефіцієнти кореляції між показниками КДАС та видовженням ураженої кінцівки при дифузній формі АВМ

Показники	Видовження загальне	Видовження стегна	Видовження гомілки
ЛШК ПСА, м/с	0,709*	0,677*	0,707*
ЛШК ПКА	0,130	0,228	0,089
ЛШК ЗВГА	0,475	0,4578	0,472
РІ ПСА	-0,889*	-0,868*	-0,896*
РІ ПКА	-0,626*	-0,558	-0,641*
РІ ЗВГА	-0,911*	-0,889*	-0,918*

Примітка. * - статистично значимі коефіцієнти кореляції.

При аналізі взаємозв'язку між показниками КДАС та видовженням ураженої кінцівки при дифузній формі АВМ встановлено статистично достовірне збільшення загального видовження ураженої кінцівки при збільшенні ЛШК на ПСА, а також достовірне збільшення загального видовженням ураженої кінцівки при зменшенні РІ на ПСА, ПКА та ЗВГА. Окрім того виявлено статистично достовірне збільшення видовження ураженого стегна при збільшенні ЛШК на ПСА та при зменшенні РІ на ПСА та ЗВГА. Також виявлено статистично

достовірно збільшення видовження ураженої гомілки при збільшенні ЛШК на ПСА та при зменшенні PI на ПСА, ПКА та ЗВГА.

Таким чином, отримані результати дозволяють стверджувати, що прогресування клінічних змін при дифузній формі АВМ та збільшення об'єму артеріовенозного шунтування, на що вказує зниження показника периферичного опору (PI), призводить до прогресування видовження ураженої кінцівки. Отримані дані вказують на необхідність комплексного етапного підходу до лікування РДНК із корекцією артеріовенозного шунтування за участю судинного хірурга та проведенням ортопедичних втручань.

Виконання КДАС м'яких тканин у ділянці колінного суглоба, а саме у проекції хірургічних доступів для малоінвазивного хірургічного втручання РДНК, було важливим для доповнення оцінки гемодинамічних порушень в цій ділянці та з метою визначення можливості виконання малоінвазивних хірургічних втручань у ділянці колінного суглоба з корекції РДНК у пацієнтів з АВМ.

Виконуючи це дослідження, у 5 пацієнтів із дифузною формою АВМ та видовженням ураженої кінцівки візуалізувались окремі судини або конгломерат судин діаметром 1,5-2,7 мм із колатеральним типом кровотоку, які локалізувались у підшкірній жировій клітковині та підфасціально із приляганням до окістя, ЛШК складала 0,2-0,54 м/с. У одного пацієнта із видовженням ураженої гомілки 5 см в окремих судинах проксимального відділу гомілки реєстрували підвищення ЛШК до 0,91 м/с, у губчастій кістковій тканині метафізарної ділянки великогомілкової кістки візуалізувались окремі судини діаметром 1 мм та ЛШК 0,3 м/с. На здоровій нижній кінцівки в ділянці доступу для малоінвазивної корекції РДНК виявляли окремі судини діаметром до 1,5 мм із колатеральним типом кровотоку та ЛШК до 0,2 м/с.

У 2 пацієнтів із локалізованою формою АВМ на рівні середньої третини та дистальному відділу гомілки були наступні зміни. У ділянці колінного суглоба ураженої кінцівки візуалізувались окремі судини діаметром 1-1,5 мм, ЛШК складала до 0,21 м/с. Отримані дані вказували на відсутність ультразвукових

даних за артеріовенозне шунтування на рівні хірургічних доступів при малоінвазивних втручаннях у ділянці колінного суглоба ураженої кінцівки.

На рис. 6.1 представлений результат КДАС м'яких тканин у ділянці колінного суглоба у пацієнта із АВМ нижньої кінцівки. На рівні дистальної зони росту стегнової кістки по латеральній поверхні та проксимальної зони росту великогомілкової кістки по латеральній поверхні виявлено окремі судини з артеріальним спектром кровотоку (ЛШК до 0,91 м/с).

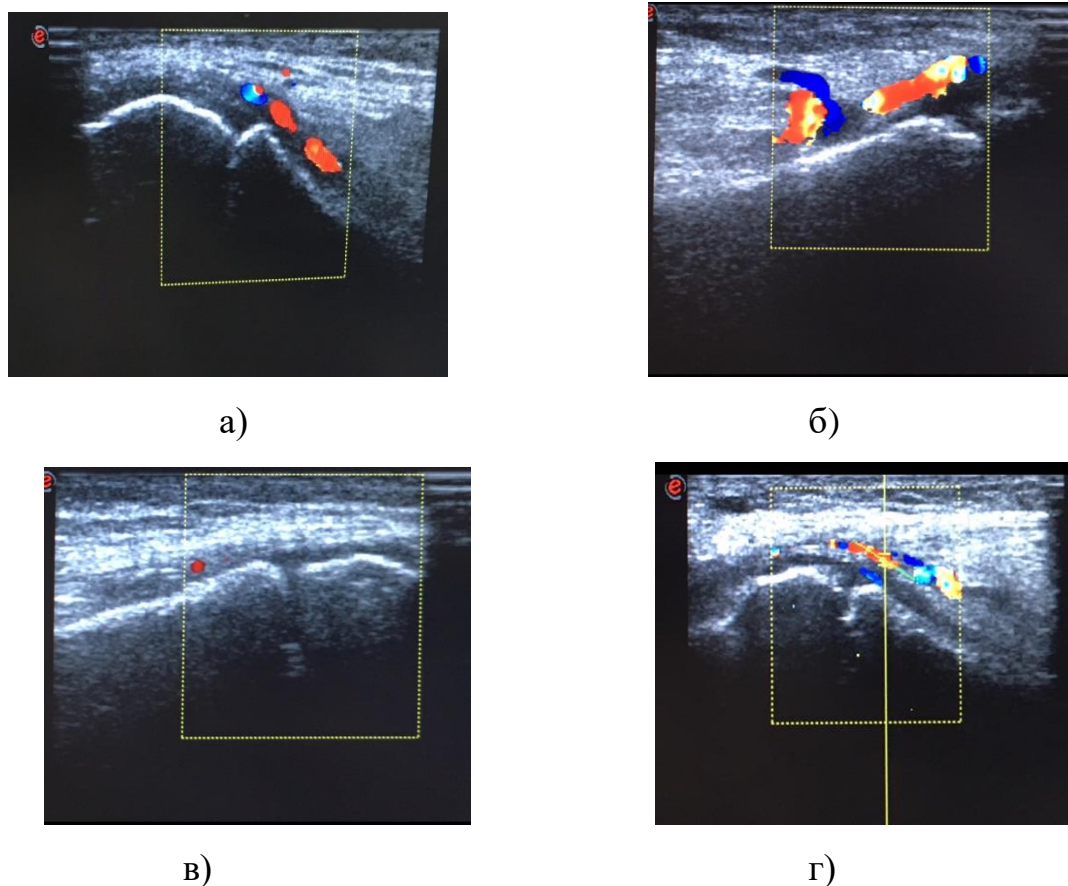


Рис. 6.1. Клінічний приклад: пацієнтка Г., 11 років; діагноз: Вроджена судинна мальформація лівої нижньої кінцівки, артеріовенозна форма, видовження лівої нижньої кінцівки 7,5 см. КДАС м'яких тканин у ділянці колінного суглоба ураженої кінцівки. Примітки: а) спектр кровотоку на рівні дистальної зони росту стегнової кістки по медіальній поверхні; б) спектр кровотоку на рівні дистальної зони росту стегнової кістки по латеральній поверхні; в) спектр кровотоку на рівні проксимальної зони росту великогомілкової кістки по медіальній поверхні; г)

спектр кровотоку на рівні проксимальної зони росту великогомілкової кістки по латеральній поверхні.

Таким чином, проведення порівняльного КДАС м'яких тканин дозволило підтвердити гемодинамічні порушення у пацієнтів із АВМ в ділянці колінного суглоба ураженої кінцівки при дифузній формі та їх відсутність при локалізованій формі.

На основі порівняльної оцінки КДАС м'яких тканин на рівні колінних суглобів у хворих з АВМ, що вказують на наявність артеріовенозного шунтування ураженої кінцівки, нами виділено наступні критерії, які, на нашу думку, варто вважати як загрозливі щодо виникнення інтраопераційної кровотечі при виконанні малоінвазивних хірургічних втручань з корекції РДНК:

- наявність окремих судин та конгломерату судин у підшкірній клітковині, підфасціально та навколо окістя діаметром понад 2 мм;
- підвищення ЛШК в судинах м'яких тканин понад 0,2 м/с
- наявність у губчастій кістковій тканині окремих судин із ЛШК понад 0,3 м/с.

Таким чином, узагальнюючи проведені дослідження, потрібно наголосити, що встановлення достовірного взаємозв'язку між гемодинамічними порушеннями та РДНК у хворих із АВМ вказує на необхідність застосування усього спектру хірургічних втручань, що застосовують судинні хірурги та які направлені на покращення, стабілізацію і відновлення гемодинаміки ураженої нижньої кінцівки, що на наш погляд буде мати значний профілактичний ефект стосовно виникнення РДНК у даній категорії пацієнтів. Також це дозволить знизити ступінь вираженості даного ортопедичного прояву та дозволить в деяких випадках ортопедам застосовувати лише консервативний метод лікування та уникати хірургічних інтервенцій, що направлені на корекцію РДНК у пацієнтів дитячого віку із АВМ.

РОЗДІЛ 7

ЛІКУВАННЯ ОРТОПЕДИЧНИХ ПРОЯВІВ У ПАЦІЄНТІВ ІЗ РІЗНИМИ ФОРМАМИ ВРОДЖЕНИХ СУДИННИХ МАЛЬФОРМАЦІЙ

Ортопедичне лікування дітей із ВСМ нижніх кінцівок є складним завданням, основною метою якого є покращення якості життя пацієнта. Складність у вирішенні цього завдання полягає в полісимптоматичному перебігу захворювання – поєднання судинних порушень, розладів гемостазу та ортопедичних проявів, які потребують системного лікування в медичних закладах різних профілів.

Основним метою, що стосується лікування патології опорно-рухового апарату у пацієнтів із різними формами ВСМ було покращення результатів ортопедичного лікування шляхом розробки диференційованого алгоритму до хірургічного лікування ортопедичної патології у пацієнтів дитячого віку та його удосконалення шляхом застосування різних методів хірургічного лікування та уточнення і розробки показань та протипоказань до них, визначення вибору методів оперативного втручання, їх комбінація залежно від віку пацієнта, виду та ступеню вираженості ортопедичного прояву, форми ВСМ, ступеню гемодинамічних порушень залежно від клініко-ортопедичної класифікації функціонального стану нижніх кінцівок при ВСМ, що була нами розроблена [122].

7.1 Загальні положення корекції ортопедичних проявів при різних формах вроджених судинних мальформаціях

При вирішенні питання ортопедичного лікування дітей з судинними мальформаціями нижніх кінцівок актуальним є питання, щодо можливості виконання ортопедичного лікування на тлі різного ступеню судинних порушень з розладами гемодинаміки та вторинних порушень гемостазу.

З метою його вирішення усі пацієнти на догоспітальному етапі скеровувалися на консультацію в ДУ «Національний інститут хірургії та трансплантології імені О.О. Шалімова НАМН України», де вони були комплексно

обстежені та, за необхідності, їм виконували хірургічні втручання з приводу судинної патології. Після корекції гемодинамічних розладів їм виконували ортопедичні втручання.

Ортопедичними проявами, які потребували лікування, були РДНК, контрактури суглобів нижніх кінцівок, деформації стоп. Застосовували методи консервативної та хірургічної корекції. Базові показання до вибору тактики хірургічного лікування ортопедичних проявів при ВСМ представлені у табл. 7.1.

Таблиця 7.1

Вибір тактики лікування пацієнтів відповідно до робочої клініко-ортопедичної класифікації функціонального стану нижніх кінцівок при ВСМ

Група	Метод лікування
Доклінічна група	Динамічне спостереження
I клінічна група	Консервативний
II клінічна група	Хірургічний (малоінвазивні методики втручання)
III клінічна група	Хірургічний (реконструктивно-відновні втручання)

Визначальними критеріями до вибору метода лікування були:

- ступінь гемодинамічних порушень ураженої нижньої кінцівки, який встановлювали за результатом клінічного (клінічний клас ХЗВ) та сонографічного дослідження (наявність патологічних судин в ділянці виконання можливого хірургічного втручання);
- вид та ступінь вираженості ортопедичних розладів;
- вік дитини з визначенням кісткової зрілості.

Доплерографія судин нижніх кінцівок з КДАС та картографією ділянки запланованого хірургічного доступу є базовим методом обстеження, що застосовувався у всіх дітей на догоспітальному етапі.

Враховуючи попередньо проведені клінічні дослідження, визначення гемодинамічних порушень на підставі КДАС та м'яких тканин, діагностування усього спектру ортопедичних проявів на нижніх кінцівках при ВСМ, нами були

встановлені показання до їх консервативної корекції відповідно до робочої клініко-ортопедичної класифікації функціонального стану нижніх кінцівок при ВСМ (I, II та III клінічні групи):

- РДНК до 2 см;
- РДНК понад 2 см (при умові закриття росткових зон та протипоказів до хірургічних методів її корекції зі сторони показників КДАС);
- контрактури суглобів нижньої кінцівки та еквінусна деформація стоп у пацієнтів I клінічної групи безпосередньо та II-III клінічних груп згідно робочої клініко-ортопедичної класифікації функціонального стану нижніх кінцівок при умові протипоказань до їх хірургічної корекції.

Також, враховуючи вищевикладене були визначені показання до хірургічної корекції ортопедичних проявів згідно робочої клініко-ортопедичної класифікації функціонального стану нижніх кінцівок при ВСМ (II та III клінічні групи):

- РДНК понад 2 см у пацієнтів із різними формами ВСМ з урахуванням скелетної зрілості (віку) дитини – блокування зон росту видовженої кінцівки 8-подібними пластинами у ділянці дистальної зони росту стегнової та проксимальної зони роста великогомілкової кістки з незакінченим кістковим ростом;
- згинальна контрактура у кульшовому суглобі понад 10^0 – низведення спінальної мускулатури; згинальна контрактура у колінному суглобі понад 15^0 – застосування шарнірного АЗФ чи подовження сухожилків в підколінній ділянці;
- еквінусна деформація стопи понад 10^0 – Z-подібне подовження ахілового сухожилка за Вульпіусом;

Виконання хірургічної корекції ортопедичних проявів можливе при умові відсутності протипоказань до загрозливих критеріїв до виникнення інтраопераційних та післяопераційних кровотеч, а саме наявності судин у ділянці хірургічного доступу чи доступів діаметром до 2 мм і ЛШК в судинах м'яких тканин даної ділянки до 0,2 м/с за даними КДАС.

Протипоказаннями до хірургічної корекції вказаної ортопедичної патології були:

- злоякісний варіант перебігу ВСМ із формуванням трофічних розладів (клінічний клас ХЗВ С4-С6) та її швидке прогресування;
- наявність окремих судин та конгломерату судин у підшкірній клітковині, підфасціальній та навколо окістя діаметром понад 2 мм; підвищення ЛШК в судинах м'яких тканин понад 0,2 м/с; наявність у губчастій кістковій тканині окремих судин із ЛШК понад 0,3 м/с за даними КДАС.

Таким чином, стає зрозумілим, що вирішення питання щодо консервативного та хірургічного лікування різної ортопедичної патології нижніх кінцівок у пацієнтів із різними формами ВСМ повинно вирішуватися у сукупності із судинними хірургами та лише після проведеної ними корекції судинних порушень та залежить від виду та ступеню вираженості ортопедичного прояву, віку пацієнта та відповідних доплерографічних показників.

7.2 Результати та особливості ортопедичного лікування контрактур суглобів нижніх кінцівок та деформацій стоп у пацієнтів із різними формами вроджених судинних мальформацій.

При усуванні контрактур кульшового та колінного суглобів слід застосовувати як консервативний, так і хірургічний методи корекції.

Нами застосовано консервативну корекцію згинальної контрактури колінного суглобів у пацієнтів з I клінічної групи відповідно до робочою клініко-ортопедичною класифікацією функціонального стану нижніх кінцівок при ВСМ (згинальна контрактура колінного суглоба до 15^0), а також у хворих з контрактурами колінного суглоба з II та III клінічної групи із протипоказанням до хірургічного лікування. Методами консервативної корекції контрактур колінного суглобів були:

- метод розробок – виконання активних та пасивних рухів в суглобах з різною амплітудою та адекватними зусиллями;
- метод укладок – дитина поміщалася на рівну поверхню в вихідному положенні, що залежало від розроблюваного суглоба. Тіло або кінцівка

фіксувалося для виключення невірних рухів. Після цього застосовувалися вантажі (мішечки з піском), під вагою яких ретраговані м'язи та зв'язки розтягувалися;

- ізометричний метод – за командою інструктора дитини згинала кінцівку та утримувала її, в той час як інструктор розгинав її та навпаки;
- динамічний метод – виконання розгинання, робився упор в площину з натисканням та максимальним розгинанням кінцівки.

Дану методику апробовано у 5 пацієнтів із контрактурами в кульшових та колінних суглобах, у 4 випадках вдалося досягнути повну корекцію контрактури. Рецидивів не відмічено. Проте, у однієї пацієнтки із значною розгинальною контрактурою в колінному суглобі (рухи у колінному суглобі – 0/0/10⁰) при АВМ та наявності множинних артеріовенозних шунтів в ділянці колінного суглоба і протипоказаннях до хірургічного ортопедичного лікування, вдалося досягнути покращення рухів в колінному суглобі лише на 20⁰ (рухи у колінному суглобі – 0/0/30⁰) шляхом застосування тривалих консервативних ортопедичних методів лікування.

При досягненні позитивного результату проводили заходи, направлені на запобігання рецидиву формування контрактур, що включали перераховані вище консервативні засоби лікування та застосування гонітних таторів під час сну в положенні розгинання в колінних суглобах та нейтральній позиції стоп.

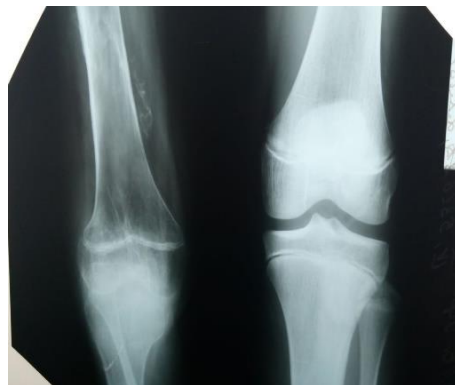Показання до хірургічної корекції були у пацієнтів із згинальною контрактурою у кульшовому суглобі понад 10⁰ та згинальною контрактурою у колінному суглобі понад 15⁰ згідно з робочою клініко-ортопедичною класифікацією функціонального стану нижніх кінцівок при ВСМ з II та III клінічної групи.

Отримано наступні результати: серед оперованих пацієнтів на м'яких тканинах з приводу контрактур кульшових та колінних суглобах, еквінусної деформації стоп та порожнисто-варусної деформації стоп у всіх випадках досягнуто повну корекцію – контрактури та деформації стоп усунуто, в подальшому дані пацієнти віднесені в I клінічну групу.

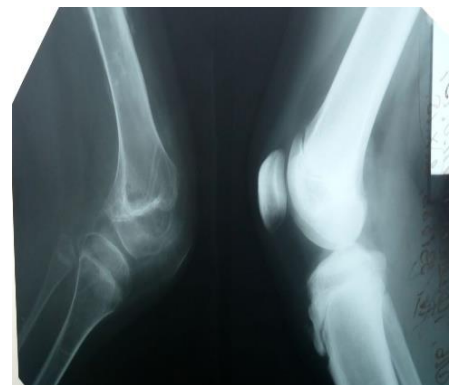
Хірургічна корекція згинальної контрактури колінному суглобі (понад 31°) було виконано у 2 дітей із ВМ. Враховуючи ризик інтра- та післяопераційної кровотечі, що пов'язано із значною кількістю патологічно змінених судин в ділянці колінного суглоба, усунення згинальної контрактури у однієї пацієнти виконували з допомогою шарнірного шпигце-стержневого АЗФ (рис. 7.1). У однієї дитини із відсутністю протипоказань з боку ВМ виконано мобілізуюче втручання на колінному суглобі з подовженням сухожилків у підколінній ділянці



а)



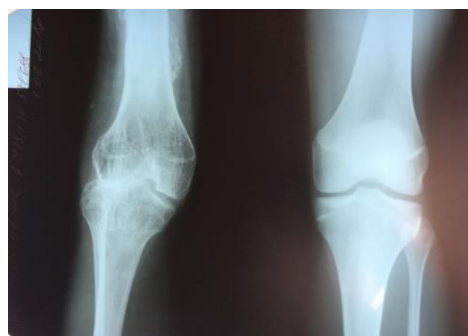б)



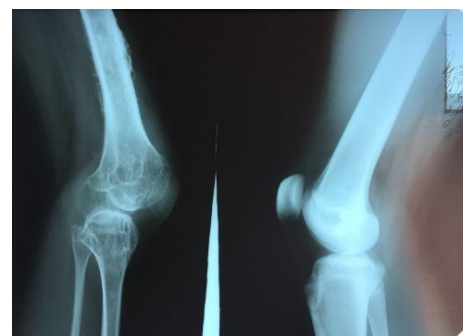в)



г)



д)

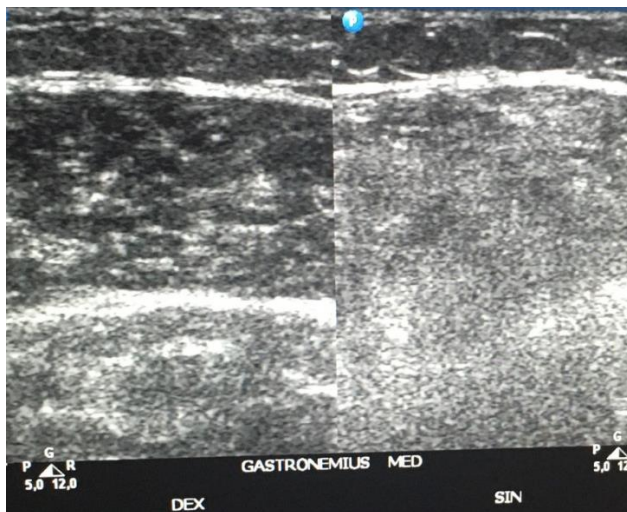


е)

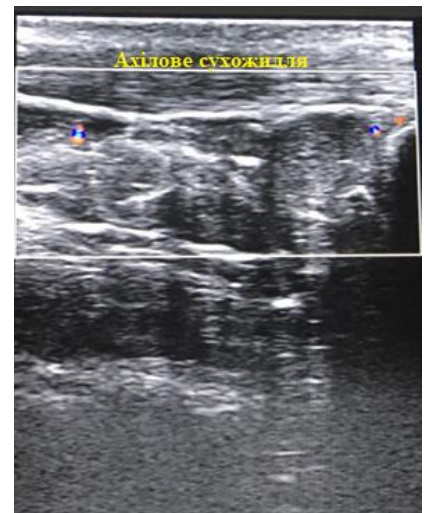
Рис. 7.1 – Клінічний приклад хірургічного лікування згинальної контрактури правого колінного суглоба у дитини з ВМ правої нижньої кінцівки (III клінічна група) із застосуванням шарнірного шпиче-стержневого апарата зовнішньої фіксації: а) вигляд хворої до хірургічного лікування; б-в) рентгенограми колінних суглобів до хірургічного лікування; г) вигляд хворої через 1 рік після хірургічного лікування; д-е) рентгенограми колінних суглобів після хірургічного лікування.

У однієї пацієнтки при ВМ з приводу згинальної контрактури в кульшовому (35°) суглобі досягнули повної корекції шляхом низведення спінальної мускулатури.

З приводу еквінусної деформації стоп було прооперовано 2 дітей, яким було виконано Z-подібне подовження ахілового сухожилка за Вульпіусом. Операцію Стрейєра не виконували у зв'язку із дифузними фіброзними змінами в товщі литкових м'язів, що підтверджувало ультразвукове обстеження (рис. 7.2).



а)



б)

Рис. 7.2 – Фото результату ультразвукового дослідження: а) порівняльна ультразвукова картина двочеревцевого м'яза ураженої та здорової гомілки. Відсутність його диференційованої структури на стороні ураження; б) КДАС

тканин у ділянці ахілового сухожилля. Ознак васкуляризації сухожилля немає, наявні судинні локуси з артеріальним спектром кровотоку у проекції трикутника Когера.

У 2 пацієнтів при АВМ та ЛМ із еквінусною деформацією стопи ураженої кінцівки шляхом Z-подібного подовження ахілового сухожилка за Вульпіусом вдалося повністю усунути деформацію та досягнути тильну флексію до 80° . Серед особливостей даних втручань потрібно відмітити рубцевий процес навколо ахілового сухожилля. Також серед технічних особливостей самого хірургічного втручання варто зазначити, що при проведенні операції за Вульпіусом дозволяє уникнути інтервенції у ділянці трикутника Когера та зводить до мінімуму ризик пошкодження судин у цій ділянці, про що свідчить відсутність післяопераційних ускладнень у оперованих хворих. У однієї пацієнтки із порожнисто-варусними деформаціями обох стопи при поєднанні КМ та полінейропатії Шарко-Марі виконано трисуглобовий артродез обох стоп та досягнуто повну корекцію деформації стоп.

В післяопераційному періоді при виконанні втручань на м'яких тканинах застосовували фіксацію прооперованої кінцівки кокситною або гонітною гіпсовою пов'язкою в положенні розгинання в кульшовому та колінному суглобі та виведенні стопи до кута 80° . У випадку хірургічного втручання на кістках при порожнисто-варусній деформації стоп гонітну гіпсову пов'язку застосовувалась терміном, що відповідає зрощенню кісток стопи.

Після зняття гіпсової пов'язки через 6 тижнів після операції на м'яких тканинах та після 12 тижнів при операції на кістках стопи, виконувався комплекс реабілітаційних заходів, направлених на профілактику рецидиву контрактур в кульшовому та колінному суглобах, деформації стоп.

Таким чином, у всіх хворих при хірургічному лікуванні контрактур суглобів та деформацій стоп досягнуто гарного функціонального результату лікування.

7.3 Результати та особливості ортопедичного лікування різниці довжини нижніх кінцівок у пацієнтів із різними формами вроджених судинних мальформацій

Серед оперованих із РДНК 10 пацієнтів у 8 було видовження ураженої кінцівки – 6 хворих із АВМ, 1 пацієнт із КМ та 1 пацієнт із ВМ (табл. 7.2). У 2 пацієнтів був вік та загальне вкорочення ураженої кінцівки: 1 хворий із ВМ – 13 років (3 см) та 1 хворий із КМ – 7 років (3 см).

Таблиця 7.2

Розподіл хворих із видовженням ураженої кінцівки, яким проводилось хірургічне лікування з приводу РДНК

№ п/п	Форма ВСМ	Вік дитини, років	Загальна РДНК, см	Клінічна група
1	АВМ	6	2,0	II
2	АВМ	7	3,5	II
3	АВМ	9	3,0	II
4	АВМ	9	2,0	II
5	АВМ	11	7,5	III
6	АВМ	13	3,0	II
7	ВМ	13	7,5	III
8	КМ	10	4	II

При вирішенні питання блокування зони росту кінцівки враховували ступінь видовження чи вкорочення стегнової та великогомілкової кісток.

Застосовувано методику блокування зон росту з використанням 8-подібних фіксаторів у 9 пацієнтів (у одного із комбінацією блокування росткових зон в ділянці колінного суглоба та подовження гомілкового сегмента в стержневому АЗФ) та у 1 пацієнтки з використанням гвинтів діаметром 7 мм.

Отримано наступні результати після виконання блокування росткових зон та під час лікування цим методом у ділянці колінного суглоба видовженої кінцівки. Термін спостереження за пацієнтами від 1 до 4 років. Гарний результат оцінювали як відношення хворих після лікування до I клінічної групи, задовільний результат – покращення функціонального стану на I клінічну групу. 5 пацієнтів знаходяться на етапі продовження блокування зон росту, досягнута

часткова корекція РДНК; у 5 пацієнтів завершено лікування та проведено видалення металофіксаторів з ділянки колінного суглоба – у 4 хворих досягнуто повної корекції РДНК, в тому числі у одного пацієнта шляхом комбінації блокування зон росту в ділянці колінного суглоба та подовження гомілкового сегмента здорової кінцівки в стержневому АЗФ (рис. 7.3); у одного пацієнта констатовано залишкову РДНК, яка склала 0,5 см. У інших 5 пацієнтів відмічається корекція РДНК шляхом блокування зон росту у динаміці, результати лікування представлені табл. 7.3.

Таблиця 7.3

Динаміка корекції РДНК у хворих на етапах блокування зон росту в ділянці колінного суглоба

Вік, років	Загальна РДНК, см	Термін блокування зон росту, років	Досягнута корекція, см
6	2	0,5	0,5
7	3	1	1
9	2	1	1
11	7,5	2	4,5
13	3	1,5	2

У пацієнта із комбінацією методів блокування росткових зон та видовження здорової кінцівки застосування цих хірургічних методик лікування пов'язане із неможливістю досягнути корекції різниці довжини нижніх кінцівок лише одним методом у зв'язку із значною різницею в їх довжині (7,5 см).

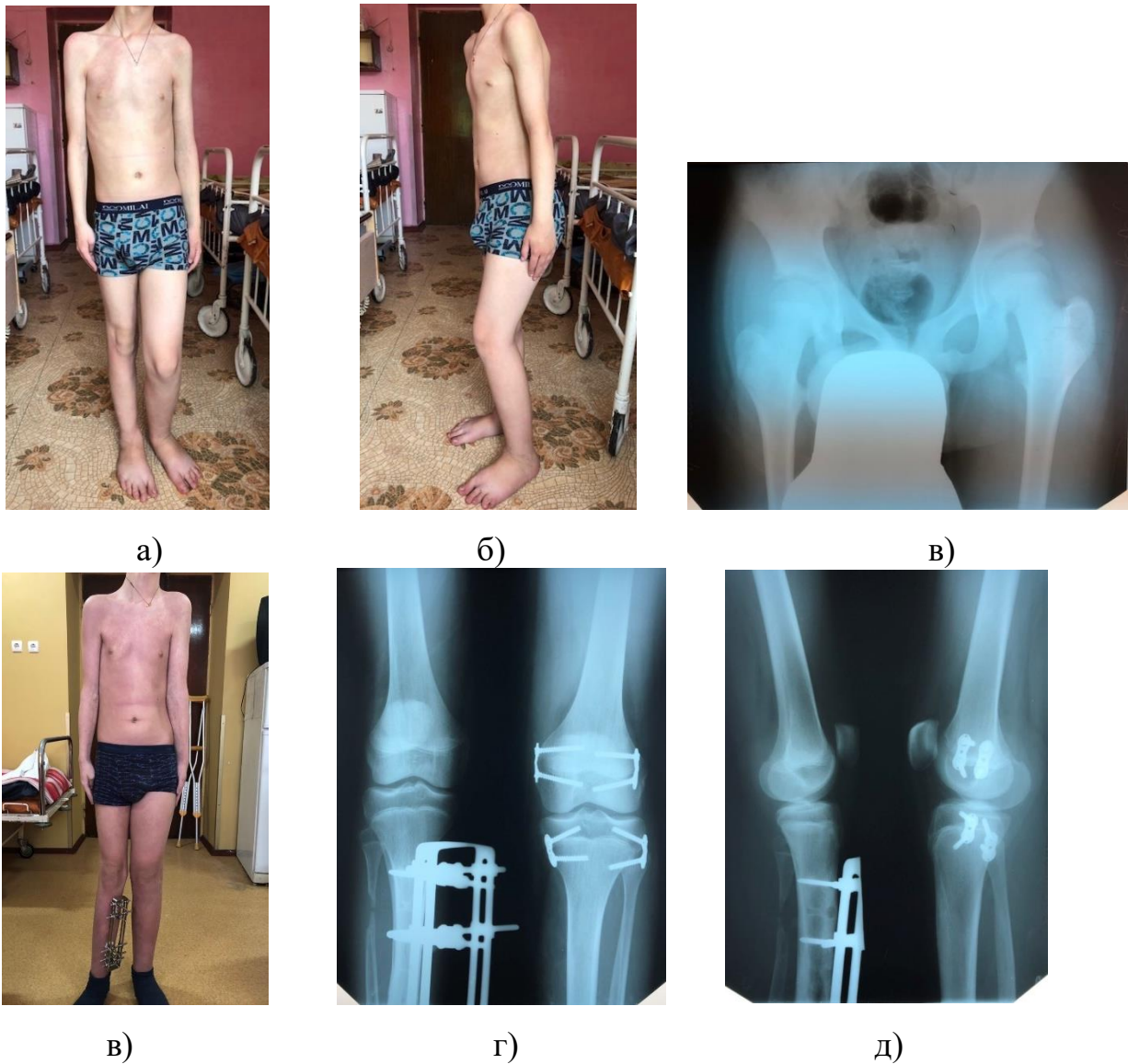
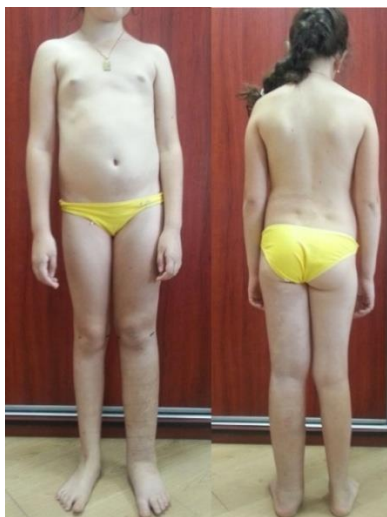

Рис. 7.3 – Клінічний приклад комбінації методів хірургічного лікування РДНК: тимчасового блокування у ділянці дистальної зони росту стегнової та проксимальної зони росту великогомілкової кістки із застосуванням 8-подібних пластинок та видовження гомілкового сегменту здорової кінцівки в стержневому АЗФ: пацієнт Ц., 13 років із ВМ лівої нижньої кінцівки та РДНК 7,5 см: а) зовнішній вигляд пацієнта спереду; б) зовнішній вигляд пацієнта з боку видовженої кінцівки в) рентгенографія кульшових суглобів в передньо-задній проекції – перекос таза вправо; г) вигляд пацієнта в процесі корекції довжини нижніх кінцівок – відновлення довжини нижніх кінцівок; д-е) рентгенографія колінних суглобів в передньо-задній та боковій проекціях після закінчення подовження кісток гомілки.

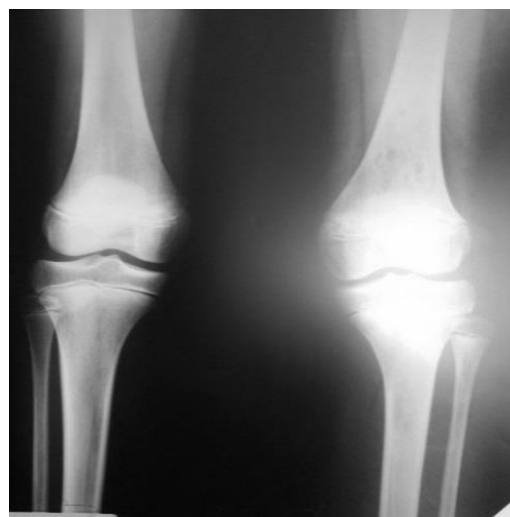
Таким чином можна відзначити, що застосування диференційного підходу до корекції РДНК дозволило покращити функціональний стан нижніх кінцівок у всіх пацієнтів відповідно до робочої клініко-ортопедичної класифікації функціонального стану нижніх кінцівок при ВСМ, а саме досягнути гарних функціональних результатів на різних етапах лікування у 90% хворих, задовільних результатів лікування у 10% хворих, на що вказує можливість зміни групування пацієнтів після хірургічних втручань за розробленою класифікацією функціонального стану нижніх кінцівок – з III групи до I групи 10% хворих; з III групи до II групи 10%, з II групи у I групу 80% хворих.

Зрозуміло, що вибір методу блокування зон росту ураженої ВСМ кінцівки був індивідуальним для кожної дитини та залежав від віку дитини, прогнозування функціонування росткових зон стегнової та великогомілкової кісток за показниками скелетної зрілості, ступеню видовження чи вкорочення кінцівки.

На рис. 7.4 представлений клінічний приклад тимчасового блокування у ділянці дистальної зони росту стегнової та проксимальної зони роста великогомілкової кістки із застосуванням 8-подібних фіксаторів.



а)



б)

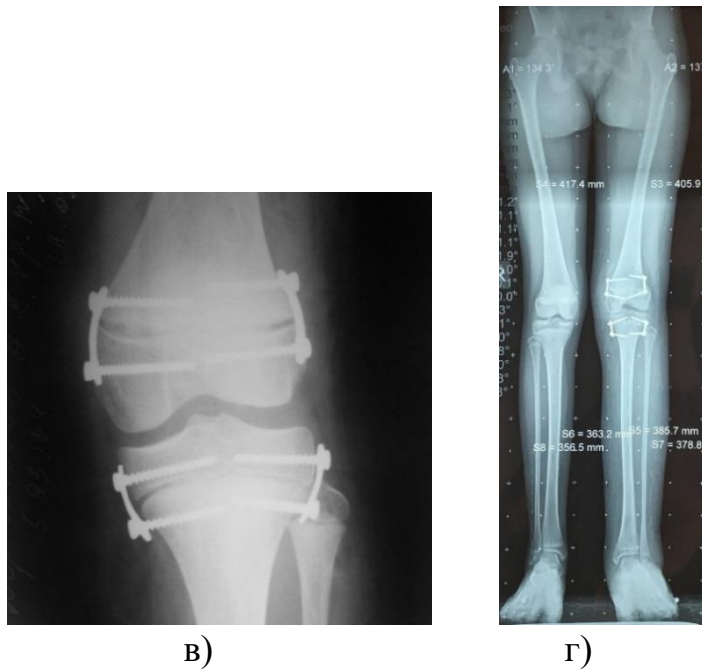
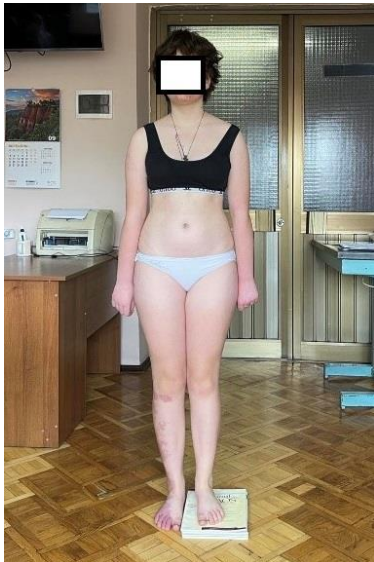
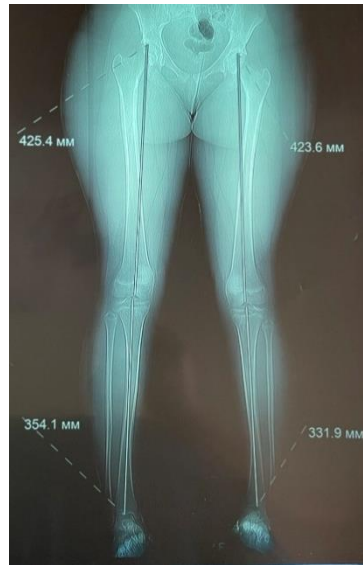
Рис. 7.4 – Клінічний приклад тимчасового блокування у ділянці дистальної зони росту стегнової та проксимальної зони роста великогомілкової кістки із застосуванням 8-подібних фіксаторів: пацієнтка Д., 11 років із ВМ лівої нижньої кінцівки та РДНК 3,5 см: а) зовнішній вигляд пацієнтки; б) рентгенографія обох колінних суглобів у прямій проекції до хірургічного втручання; в) рентгенографія лівого колінного суглоба у прямій проекції після хірургічного лікування; г) панорамна рентгенографія нижніх кінцівок через 1,5 роки після хірургічного лікування.

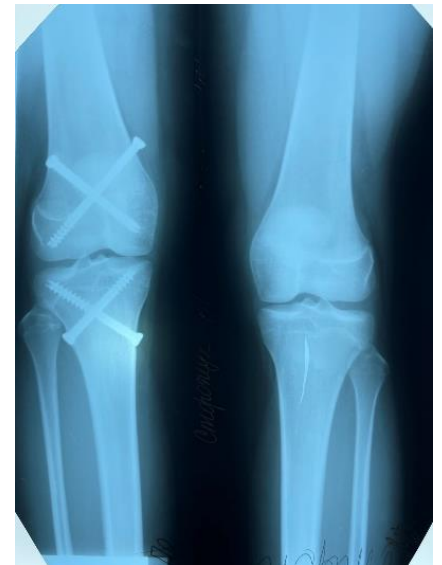У однієї пацієнтки із АВМ та РДНК 2,5 см було проведено постійне блокування у ділянці дистальної зони росту стегнової та проксимальної зони роста великогомілкової кістки із застосуванням канюльованих гвинтів. Вибір даної методики був зумовлений віком пацієнтки та відповідно можливістю повного закриття вищевказаних росткових зон (рис. 7.5).



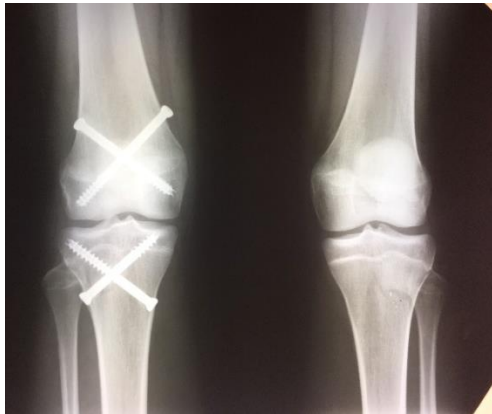а)



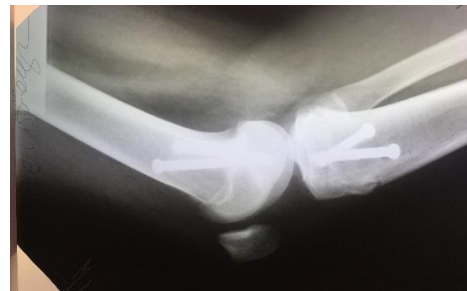б)



в)



г)



д)

Рис. 7.5 – Клінічний приклад блокування блокування (закриття) у ділянці дистальної зони росту стегнової та проксимальної зони роста великогомілкової кістки із застосуванням канюльованих гвинтів: пацієнтка С., 12 років із артеріовенозною мальформацією правої нижньої кінцівки та РДНК 2,5 см: а) зовнішній вигляд пацієнтки; б) панорамна рентгенографія нижніх кінцівок із визначенням посегментної довжини; в) рентгенографія обох колінних суглобів у прямій проекції після хірургічного втручання; г) рентгенографія лівого колінного суглоба у прямій проекції через 1 рік після хірургічного втручання; д) рентгенографія лівого колінного суглоба у боковій проекції через 1 рік після хірургічного втручання.

Враховуючи все перераховане вище, нами розроблено диференційований алгоритм лікування РДНК у дітей з судинними мальформаціями та представлений на рис. 7.6.

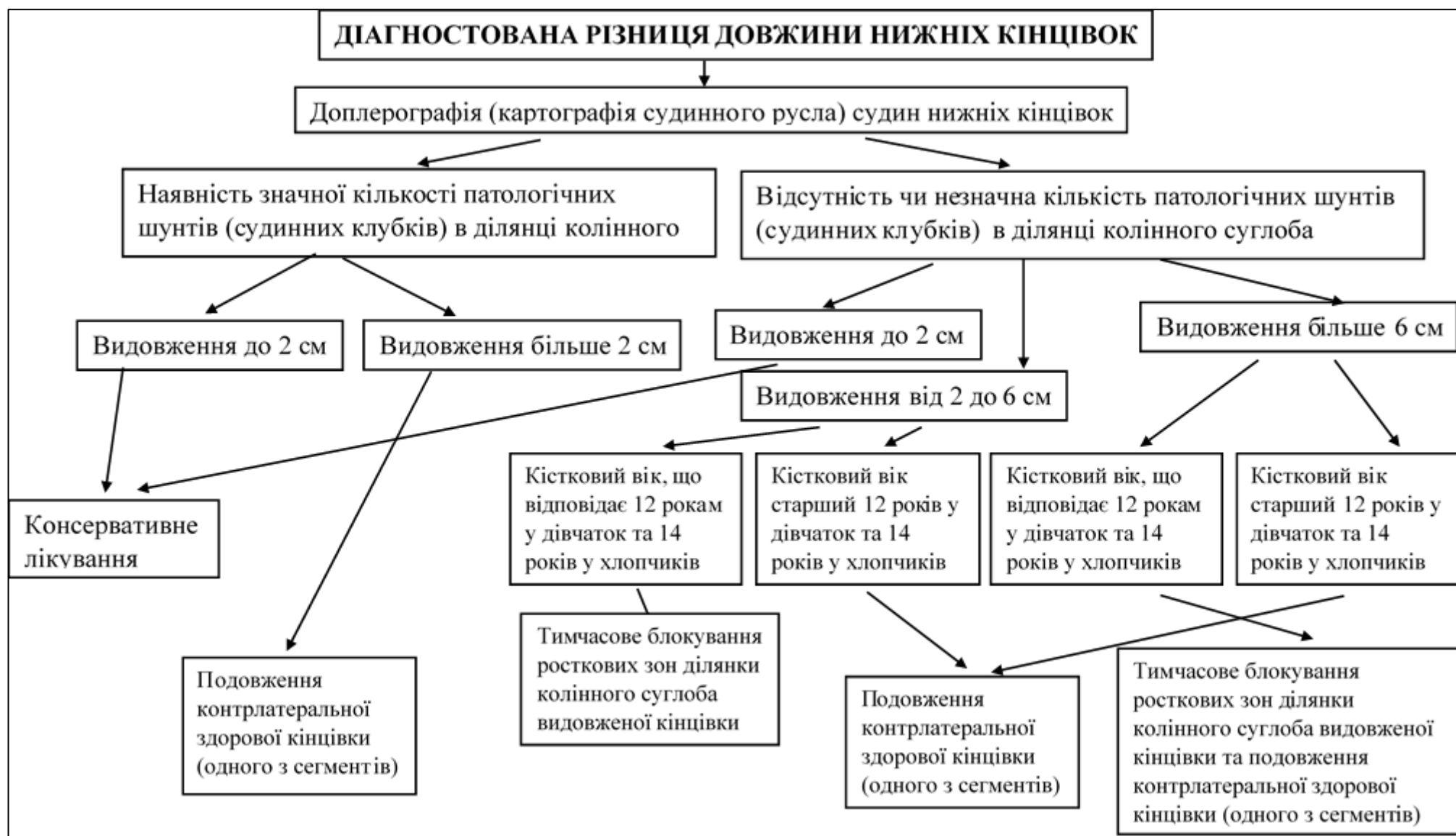


Рис. 7.6 - Диференційований алгоритм лікування різниці довжини нижніх кінцівок у дітей з ВСМ.

Таким чином, встановлено, що хірургічна корекція РДНК при різних формах ВСМ дозволила покращити функціональний стан нижньої кінцівки, у 50% хворих досягнуто повної корекції РДНК та переведено їх у доклінічну та І клінічну групу. Інші 50% пацієнтів, що знаходяться на етапі продовження лікування шляхом блокування зон росту, проміжний результат лікування вказує на ефективність блокування зон росту із досягненням часткової корекції РДНК, на даних час хворі з ІІІ клінічної групи відносяться до ІІ групи, а хворі з ІІ клінічної групи відносяться в І клінічну групу.

Потрібно зауважити, що у пацієнтів, у яких досягнуто повну корекцію РДНК, але ще не наступило закриття зон росту ураженої кінцівки, можливе виникнення рецидиву РДНК, що пов'язано із прогресуючим перебігом ВСМ. У таких випадках неможливо виключити можливість виконання повторного блокування видовженої нижньої кінцівки при умові відсутності відповідних протипоказань.

Таким чином, вибір методу корекції РДНК у дітей із ВСМ залежить від низки чинників, визначальними з яких є ступінь гемодинамічних порушень, величина РДНК та вік пацієнта. Базовою операцією є блокування у ділянці дистальної зони росту стегнової та проксимальної зони роста великогомілкової кістки із застосуванням 8-подібних фіксаторів чи канюльованих гвинтів. Вибір комбінації методів хірургічного лікування визначається індивідуально для кожного пацієнта окремо.

Також потрібно відмітити, що в усіх пролікованих пацієнтів, яким застосовано як консервативні, так і хірургічні методи лікування відмічалось зменшення больового синдрому в ураженій кінцівці, який є однією із ведучих скарг пацієнтів та займає важливе місце у структурі болі при даній патології поруч із її судинними чинниками. Цей факт підтверджується зниженням больового синдрому шляхом дослідження цієї скарги за шкалою ВАШ, що на наш погляд пов'язано із покращенням функції ураженої кінцівки та її біомеханіки.

7.4 Аналіз ускладнень хірургічної корекції ортопедичних проявів у пацієнтів із різними формами вроджених судинних мальформацій

Аналіз ускладнень консервативного та хірургічного лікування патології опорно-рухового апарату у пацієнтів із різними формами ВСМ дозволив їх розділити на неортопедичні та ортопедичні.

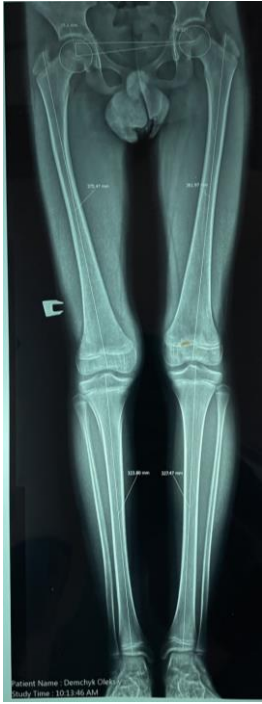Серед неортопедичних ускладнень потрібно відмітити, що у 2 пацієнтів після блокування у ділянці дистальної зони росту стегнової та проксимальної зони росту великогомілкової кістки із застосуванням 8-подібних пластинок з приводу видовження ураженої кінцівки ВСМ, в ранньому післяопераційному періоді виникла кровотеча із післяопераційних ран на другу добу після хірургічного втручання. У обох пацієнтів кровотеча була зупинена консервативними методами, а саме шляхом переливання еритроцитарної маси відповідної групи крові та резус приналежності, а також свіжозамороженої плазми у дозі відповідної до віку. З метою профілактики виникнення кровотечі під час виконання хірургічних втручань з приводу видовження ураженої кінцівки та в післяопераційному періоді нами застосовувалися наступні діагностичні та хірургічні особливості:

- виконання ортопедичних хірургічних втручань на ураженій ВСМ кінцівці після консультації та узгодження із судинними хірургами;
- проведення повного спектру обстежень пацієнта, в тому числі на предмет патології системи згортання крові;
- проведення КДАС м'яких тканин у ділянці колінного суглоба (у проекції хірургічних доступів для малоінвазивного хірургічного втручання РДНК) ураженої та здорової кінцівки, тобто картування хірургічних доступів на предмет виявлення в їх ділянках аномальних судин. Дане дослідження при виявленні конгломератів ВСМ в епіметафізарних ділянках колінного суглобу ураженої кінцівки в місцях проекції хірургічних доступів стратегічно впливає на прийняття ортопедом рішення щодо хірургічного втручання – дозволяє по можливості змінити або індивідуально модифікувати хірургічні доступи або призводить до відмови ортопедом від

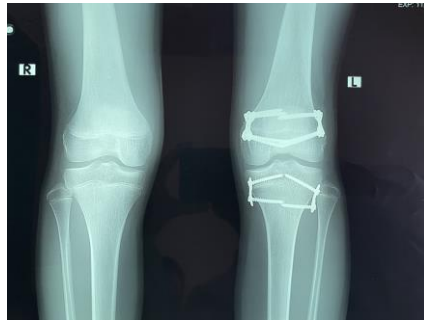блокування зон росту в ділянці колінного суглоба ураженої кінцівки та дозволяє прийняти рішення на користь хірургічного втручання зі сторони ангіохірургів як підготовчого етапу до ортопедичного втручання;

- застосування компресійного трикотажу або еластичне бинтування оперованої ураженої нижньої кінцівки в ранньому післяопераційному періоді;
- застосування технічних особливостей під час виконання блокування у ділянці дистальної зони росту стегнової та проксимальної зони росту великогомілкової кістки із застосуванням 8-подібних пластинок з приводу видовження ураженої кінцівки ВСМ: просверлювання лише кортикального шару кістки для встановленні гвинтів у пластини з метою профілактики внутрішньокісткового пошкодження судин; застосування стерильного воску при імплантації гвинтів 8-подібних пластин.

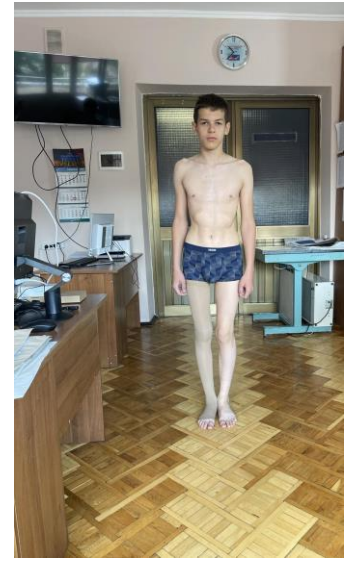
Стосовно ортопедичних ускладнень: у одного пацієнта із АВМ під час консервативного ортопедичного лікування з приводу контрактури в колінному суглобі стався патологічний остеопоротичний перелом нижньої третини стегнової кістки із зміщенням, який був успішно оперований без ускладнень – пацієнту виконувалась відкрита репозиція та металоостеосинтез LCP та досягнуто зрощення, відновлено функцію ходьби та опори; у іншого хворого, якому з приводу вкорочення ураженої нижньої кінцівки при АВМ було виконано блокування здорової нижньої кінцівки у ділянці дистальної зони росту стегнової та проксимальної зони росту великогомілкової кістки із застосуванням 8-подібних пластинок (оперативне втручання виконувалось поза межами ДУ «ІТО НАМНУ») розвинулась рекурвація в колінному суглобі здорової кінцівки. З приводу даного ускладнення пацієнту було виконано хірургічне втручання – корекційна остеотомія нижньої третини стегнової кістки, металоостеосинтез LCP з кістковою алопластикою (рис. 8.7).



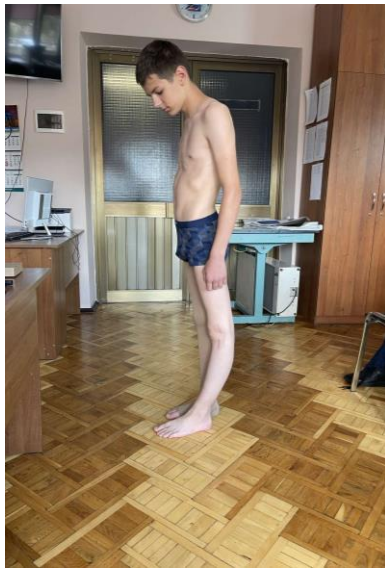а)



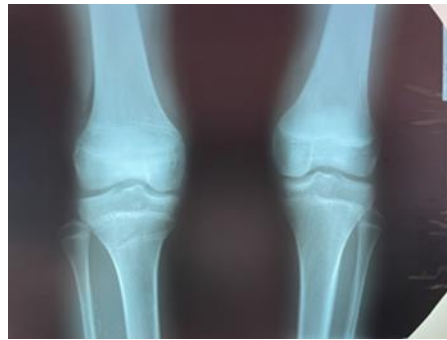б)



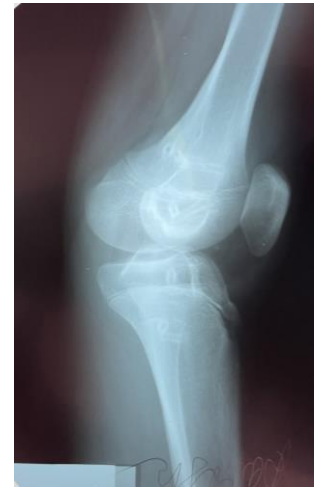в)



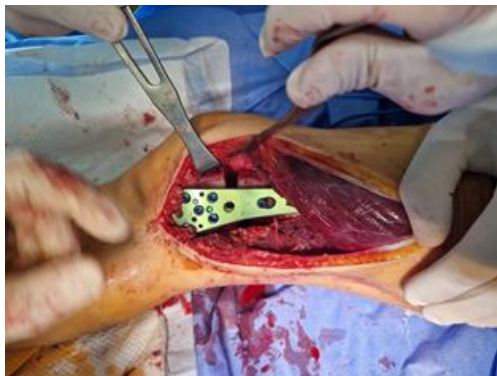
г)



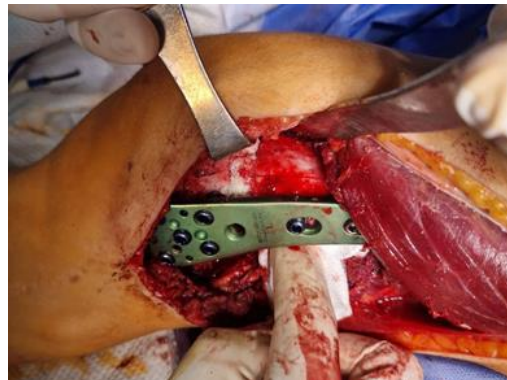
д)



е)



ж)



з)

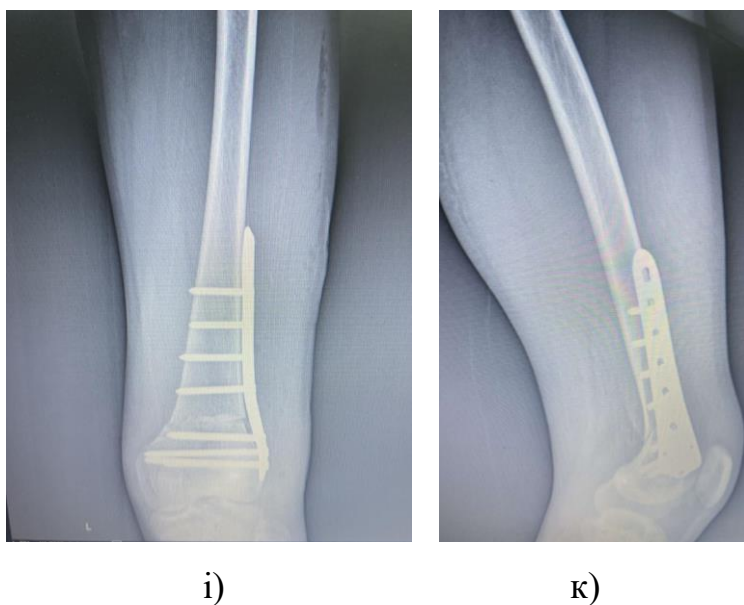


Рис. 8.7 - Хворий із вкороченням ураженої нижньої кінцівки 1 см із АВМ та рекурвацією в колінному суглобі здорової нижньої кінцівки: а-б) панорамна рентгенографія нижніх кінцівок та рентгенограма колінних суглобів в передній проекції; в) зовнішній вигляд пацієнта спереду; г) вигляд збоку – рекурвація в лівому колінному суглобі; рентгенограми колінних суглобів г) в передній проекції е) в боковій проекції лівого колінного суглоба – рекурвація; ж-з) інтраопераційні фотографії – корекційна остеотомія з усуненням рекурвації та пластика алотрансплантатом кісткового дефекту; і-к) рентгенограми колінних суглобів в передній проекції та лівого колінного суглобу в боковій проекції після оперативного втручання.

Даний випадок ускладнення є показовим як з позицій перебільшення показань до хірургічного втручання з приводу РДНК при ВСМ, так і ятрогенного формування рекурвації в колінному суглобі здорової нижньої кінцівки, що підтверджує важливий постулат стосовно індивідуального підходу до вибору методу ортопедичного лікування РДНК (в даному випадку був показаний консервативний метод, а саме компенсація вкорочення ураженої кінцівки ортопедичною устілкою) з урахуванням виду та ступеню ортопедичної патології, віку пацієнта та форми ВСМ.

Варто зазначити, що всі хворі після ортопедичного хірургічного лікування продовжують знаходитися під наглядом судинних хірургів у рамках

мультидисциплінарного підходу до діагностики та лікування. Віддалені результати проведеного хірургічного лікування (понад 1 рік) вказують на відсутність прогресування ВСМ та погіршення клінічного перебігу основного захворювання після хірургічного ортопедичного лікування.

За матеріалами розділу здобувачем опубліковані такі наукові праці:

1. Гук Ю.М., Зима А.М., Чеверда А.І., Кінча-Поліщук Т.А., Видерко Р.В., Скуратов О.Ю. Необхідність та доцільність корекції різниці довжини нижніх кінцівок при вроджених судинних мальформаціях у дітей. Хірургія дитячого віку. 2020;67(2):68-72.
2. Гук Ю.М., Чернуха Л.М., Зима А.М., Чеверда А.І., Кінча-Поліщук Т.А., Видерко Р.В., Скуратов О.Ю., Зотя А.В. «Ортопедичні прояви вроджених судинних мальформацій нижніх кінцівок – актуальні проблеми та шляхи їх вирішення». Матеріали VI з'їзду судинних хірургів, флебологів та ангіологів України». Клінічна хірургія. 2022;89(5-6):24-25.

УЗАГАЛЬНЕННЯ РЕЗУЛЬТАТІВ ДОСЛІДЖЕННЯ

Проведене дослідження поглибило знання особливостей патології опорно-рухового апарату у пацієнтів із різними формами ВСМ. Так, в дослідженні чітко встановлені особливості клініко-ортопедичних проявів характерних для даного захворювання, розроблена робоча клініко-ортопедична класифікація функціонального стану нижніх кінцівок, яка складає основу удосконалення консервативного та хірургічного лікування даної категорії пацієнтів. З'ясовані важливі етіопатогенетичні питання, що стосуються розвитку ортопедичних проявів та їх взаємозв'язку із порушенням гемодинаміки в ураженій патологічним процесом кінцівці – достовірно підтверджена наявність остеопоротичних змін, а саме порушення структурного стану кісткової тканини та її метаболізму у значній кількості пацієнтів, що були під спостереженням; визначена залежність виникнення та ступеню вираженості РДНК із порушенням регіонального кровотоку нижніх кінцівок.

З урахуванням вище викладеного проведено аналіз результатів ортопедичного лікування патології опорно-рухового апарату у пацієнтів із різними формами ВСМ, визначено етапність втручань в сукупності із судинними хірургами та доведено ефективність і доцільність хірургічних втручань, які дозволяють ефективно корегувати ортопедичну патологію нижніх кінцівок та покращувати якість життя пацієнтів.

Визначено, що проведення ортопедичного лікування, в тому числі хірургічних втручань повинно проводитись із урахуванням гемодинамічних порушень нижніх кінцівок, форми ВСМ, виду та ступеню вираженості ортопедичних проявів, віку пацієнта, розробленої робочої клініко-ортопедичної класифікації функціонального стану нижніх кінцівок та оцінки системи згортання крові пацієнта, уточнених показань та протипоказань, щодо хірургічних втручань та висвітлено їх деякі технічні особливості виконання.

Таким чином, підсумовуючи усе вищевикладене потрібно наголосити, що результати удосконаленого ортопедичного лікування вказують на необхідність корекції ортопедичної патології у пацієнтів із різними формами ВСМ, дозволяють досягати гарних результатів при застосуванні як консервативного так і хірургічного методів та покращують якість життя пацієнтів і їх можливість до ходьби, опори та самообслуговування, потребують урахування усього спектру ортопедичних проявів, показань, протипоказань до хірургічної корекції, робочої клініко-ортопедичної класифікації функціонального стану нижніх кінцівок, гемодинамічних порушень та проблем гемостазу характерних для ВСМ.

Потрібно зауважити, що залишаються невирішеними та недостатньо вивченими такі фундаментальні питання, що стосуються ортопедичної патології при ВСМ, як рецидиви РДНК та контрактур суглобів, виникнення патологічних переломів і можливість прогресування ВСМ внаслідок проведення ортопедичних втручань у віддаленого періоді.

ВИСНОВКИ

1. За даними клінічного дослідження встановлено, що патологія опорно-рухового апарата – складова клінічного перебігу у хворих з вродженими судинними мальформаціями нижніх кінцівок та зустрічалася у 90% пацієнтів. Різниця довжини нижніх кінцівок, контрактури суглобів та деформації стоп є основними ортопедичними проявами у хворих вродженими судинними мальформаціями. Такі показники, як вік пацієнта, клінічний клас хронічного захворювання вен та кількість виконаних хірургічних втручань судинними хірургами на доортопедичному етапі лікування неможливо використовувати по окремої як критерії прогнозування видовження чи вкорочення ураженої кінцівки при артеріовенозних мальформаціях, на що вказує відсутній чи помірний з наближенням до слабкого кореляційний зв'язок між цими показниками; можна припустити, що ці фактори є взаємодоповнюючими та взаємозалежними.
2. На підставі клінічного дослідження та систематизації ортопедичної патології при вроджених судинних мальформаціях створена робоча клініко-ортопедична класифікація функціонального стану нижніх кінцівок, що враховує больовий синдром, ведучі ортопедичні прояви (різниця довжини нижніх кінцівок, контрактури великих суглобів, деформації стоп), ступінь їх вираженості та гемодинамічні порушення. Розроблена клініко-ортопедична класифікація функціонального стану нижніх кінцівок при вроджених судинних мальформаціях в залежності від ступеня вираженості проявів та тяжкості гемодинамічних порушень направлена на удосконалення тактики лікування ортопедичних проявів у пацієнтів із вродженими судинними мальформаціями.
3. За результатами кольорового дуплексного сканування судин у пацієнтів з дифузною формою артеріовенозної мальформації встановлено статистично достовірне збільшення лінійної швидкості кровотоку задньої великогомілкової артерії, зниження індексу пульсації підколінної та

задньої великогомілкової артерії на ураженій мальформацією кінцівці. Також встановлено статистично достовірні: збільшення загального видовження ураженої кінцівки при збільшенні лінійної швидкості кровотоку на поверхневій стегновій артерії та при зменшенні індексу пульсації на поверхневій стегновій, підколінній та задній великогомілковій артерії; збільшення видовження ураженого стегна при збільшенні лінійної швидкості кровотоку на поверхневій стегновій артерії та при швидкості кровотоку на поверхневій стегновій артерії та при зменшенні індексу пульсації на поверхневій стегновій та задній великогомілковій артерії; збільшення видовження ураженої гомілки при збільшенні лінійної швидкості кровотоку на поверхневій стегновій артерії та при зменшенні індексу пульсації на поверхневій стегновій, підколінній та задній великогомілковій артерії, що свідчить про взаємозв'язок між змінами регіонального кровообігу та різницею довжини нижніх кінцівок у пацієнтів із даною патологією.

4. За даними рентген-денситометричного дослідження встановлено, що у 70% з артеріовенозною мальформацією нижніх кінцівок мало місце порушення структурного стану кісткової тканини ураженої кінцівки; статистично значиму різницю між мінеральною щільністю кісткової тканини ураженої артеріовенозною мальформацією кінцівки у порівнянні із здоровою, що обумовлено впливом порушення регіональної гемодинаміки та недонавантаженістю ураженої кінцівки.
5. На підставі біохімічного дослідження встановлено, що у пацієнтів із артеріовенозною мальформацією відмічаються різноманітні відхилення рівня маркерів метаболізму кісткової тканини від меж вікової норми із переважанням процесів остеорезорбції над процесами кісткоутворення. Між N-термінальним пропептидом колагену I типу, C-термінальним поперечнозшитим телопептидом колагену I типу, остеокальцином наявний низький кореляційний взаємозв'язок з мінеральною щільністю кісткової тканини ураженої кінцівки. Результати дослідження вказують на

необхідність розробки системи антиостеопоротичної медикаментозної терапії на ранніх клінічних стадіях захворювання.

6. Хірургічне лікування ортопедичної патології при вроджених судинних мальформаціях має бути обґрунтованим з обов'язковим урахуванням судинної патології, встановлено доцільність та необхідність хірургічного втручання в окремих випадках. Розроблено диференційний підхід до корекції ортопедичної патології при вроджених судинних мальформаціях із визначенням показань, протипоказань та етапності хірургічного втручання.
7. Аналіз результатів хірургічного лікування при різних формах вроджених судинних мальформацій вказує, що застосування диференційного підходу до корекції ортопедичної патології дозволило покращити функціональний стан нижніх кінцівок у всіх пацієнтів на різних етапах лікування відповідно до робочої клініко-ортопедичної класифікації функціонального стану нижніх кінцівок при вроджених судинних мальформаціях, а саме досягнуто гарних результатів у 90% та задовільних результатів у 10% хворих дитячого віку при блокуванні зон росту в ділянці колінного суглоба з приводу різниці довжини нижніх кінцівок; а також 100% гарних результатів при корекції контрактур суглобі та деформацій стоп. Проведення хірургічного лікування у 8,6% випадків призводило до виникнення ускладнень у вигляді кровотечі з післяопераційної рани у ранньому періоді. Віддалені результати проведеного хірургічного лікування вказують на відсутність прогресування судинної мальформації та погіршення клінічного перебігу основного захворювання після хірургічного лікування.

ПЕРЕЛІК ВИКОРИСТАНИХ ДЖЕРЕЛ

1. Lee BB, Laredo J, Lee TS. Terminology and classification of congenital vascular malformations. *Phlebology*.2007;22(6):24952. doi: 10.1258/026835507782655236.
2. Уніфікований протокол первинної, вторинної (спеціалізованої) та третинної (високоспеціалізованої) медичної допомоги. Судинні аномалії у дітей. Наказ Міністерства охорони здоров'я України 08.08.2016 № 813. С. 1–41.
3. Альтман ИВ, Чернуха ЛМ, Гуч АА. Сосудистые аномалии как следствие нарушения эмбрионального ангиогенеза. *Клінічна флебологія*. 2008;1(1):46–48.
4. Tasnadi G. Epidemiology and etiology of congenital vascular malformations. *Semin Vasc Surg* 1993;6:200-203.
5. Lee BB. Congenital vascular malformations: general diagnostic principles. *Phlebology: Venous Forum of the Royal Society of Medicine*.2007;22(6):253-57. doi: 10.1258/026835507782655245.
6. Enjolras O, Wassef M, Chapot R. Color Atlas of Vascular Tumors and Vascular Malformations. New York: Cambridge University Press. 2007. 310 p.
7. Mulliken J.B. and Glowacki J. Hemangiomas and vascular malformations in infants and children: a classification based on endothelial characteristics. *Plast. Reconstr. Surg.* 1982. 69(3). P. 412–422.
8. Malan E. Vascular malformations (angiodysplasias). Milan: Carlo Erba Foundation;1974. p. 213.
9. Blei F., Bittman M. Congenital vascular anomalies: current perspectives on diagnosis, classification, and management. *Journal of Vascular Diagnostics and Interventions* 2016. Vol. 4. P. 23–37.
10. Eerola I, Boon LM, Mulliken JB, et al: Capillary malformation-arteriovenous malformation, a new clinical and genetic disorder caused by RASA1 mutations. *Am J Hum Genet.* 73. 2003. P. 1240–1249.

- 11.Oduber CE, van der Horst CM, Hennekam RC. Klippel-Trenaunay syndrome: diagnostic criteria and hypothesis on etiology. *Annals of plastic surgery*. 2008;60(2):217-23. DOI: 10.1097/SAP.0b013e318062abc1.
- 12.LuksV, Kamitaki N,Vivero M, Uller W, Rab R, Bovée J et al.Lymphatic and other vascular malformative/overgrowth disorders are caused by somatic mutations in PIK3CA. *Journal of Pediatrics*. 2015;166(4):1048-54. DOI: 10.1016/j.jpeds.2014.12.069.
- 13.Chiller KC, Frieden IJ, Arbiser JL. Molecular pathogenesis of vascular anomalies, classification in three categories based upon clinical and biochemical characteristics. *Lymph Res Biol*. 2003. 1. P. 267-81.
- 14.Jubeli E., Yagoubi N., Pascale F., Bédouet L., Slimani K., Labarre D., Saint-Maurice JP, Laurent A, Moine L. Embolization biomaterial reinforced with nanotechnology for an in-situ release of anti-angiogenic agent in the treatment of hyper-vascularized tumors and arteriovenous malformations. *European journal of pharmaceutics and biopharmaceutics*. 2015. Oct; 96. P. 396–408.
- 15.Roel W. Ten Broek, Astrid Eijkelenboom et al.Comprehensive molecular and clinicopathological analysis of vascular malformations: A study of 319 cases. *Genes Chromosomes Cancer*. 2019. Vol. 58. P. 541-550. DOI: 10.1002/gcc.22739.
- 16.Duffy K. Genetics and syndromes associated with vascular malformations. *Pediatr Clin North Am*. 2010. Oct. 57(5). P. 1111–1120.
- 17.Chiller KC, Frieden IJ, Arbiser JL. Molecular pathogenesis of vascular anomalies, classification in three categories based upon clinical and biochemical characteristics. *Lymph Res Biol*. 2003. 1. P. 267-81.
- 18.Pang C, Lim CS, Brookes J, Tsui J, Hamilton G. Emerging importance of molecular pathogenesis of vascular malformations in clinical practice and classifications. *Vasc Med*. 2020 Aug;25(4):364-377. doi: 10.1177/1358863X20918941. Epub 2020 Jun 22. PMID: 32568624.
- 19.Bauditz J, Lochs H. Angiogenesis and vascular malformations: antiangiogenic drugs for treatment of gastrointestinal bleeding. *World J Gastroenterol*. 2007

- Dec 7;13(45):5979-84. doi: 10.3748/wjg.v13.45.5979. PMID: 18023086; PMCID: PMC4250877.
20. Kobialka P, Sabata H, Vilalta O, Gouveia L, Angulo-Urarte A, Muixí L. The onset of PI3K-related vascular malformations occurs during angiogenesis and is prevented by the AKT inhibitor miransertib. *EMBO Mol Med*. 2022 Jul 7;14(7):e15619. doi: 10.15252/emmm.202115619. Epub 2022 Jun 13. PMID: 35695059; PMCID: PMC9260211.
 21. Ryu, J.Y., Kim, Y.H., Lee, J.S. et al. Oscillatory shear stress promotes angiogenic effects in arteriovenous malformations endothelial cells. *Mol Med* 27, 31 (2021). doi: 10.1186/s10020-021-00291-6
 22. Tran AQ, Shoji MK, Levitt A, Lee WW. Vascular Endothelial Growth Factor Receptor Expression in Orbital Cavernous Malformations and Lymphatic Malformations. *Ophthalmol Vis Care*. 2021;1(1):1003. Epub 2021 Mar 31. PMID: 34308441; PMCID: PMC8297820.
 23. El-Raggal NM, El-Farrash RA, Saad AA, Attia EAS, Saafan HA, Shaaban IS. Circulating Levels of Vascular Endothelial Growth Factor and Basic Fibroblastic Growth Factor in Infantile Hemangioma Versus Vascular Malformations. *Clin Appl Thromb Hemost*. 2018 May;24(4):663-668. doi: 10.1177/1076029617710333. Epub 2017 Jun 8. PMID: 28595487; PMCID: PMC6714704.
 24. Yakes WF, Vogelzang RL, Ivancev K, Yakes AM (2017) New arteriographic classification of AVM based on the yakes classification system. In *Congenital Vascular Malformations* 63-69.
 25. Чернуха Л. М., Каширова О. В., Влайков Г. Г., Власенко О. А., Кондратюк В. А., Гуч А. О., Гомоляко І. В. Артеріовенозні форми вроджених судинних мальформацій кінцівок: аспекти патогенезу. *Серце і судини*. 2019. № 1. С. 40–48.
 26. Чернуха Л. М., Каширова Е. В., Луговской Э. В., Комисаренко С. В., Колесникова И. Н., Макогоненко Е. М., Платонова Т. Н., Пирогова Л. В., Горницкая О. В. Клинические особенности состояния системы гемостаза

при артериовенозных формах врожденных сосудистых мальформаций. Серце і судини. 2015. №2(50). С. 65–73.

27. Sow NF, Lèye M, Basse I, Dieng YJ, Seck MA, Cissé DF, Sow A, Fattah M, Kane A, Hounbadji M, Faye PM, Fall AL, Guèye NRD, Ndiaye O. Heart failure with normal heart revealing complex arteriovenous malformation of the lower limb in a child: case study and literature review. *Pan. Afr. Med. J.* 2018. Oct 22. 31. p. 131. 174.
28. Belov S. Classification of congenital vascular defects. *Int Angiol.* 1990;9:141-46. PMID: 2090695.
29. Wassef M, Blei F, Adams D et al. Vascular anomalies classification: recommendations from the International Society for the Study of Vascular Anomalies. *Pediatrics.* 2015;136:e203-e214. doi: 10.1542/peds.2014-3673.
30. Чернуха Л. М., Каширова Е. В. Классификация врожденных сосудистых мальформаций конечностей: дань модным тенденциям или насущная необходимость? Взгляд сосудистого хирурга. *Хірургія дитячого віку.* 2015. №1-2. С. 6–17.
31. Yakes WF, Parker SH. Diagnosis and management of vascular anomalies. In: Castaneda-Zuniga WR, Tadavarthy SM, editions. *Interventional Radiology.* Vol 1. Baltimore: Williams and Wilkins Publishers; 1992. p. 152–89.
32. Chernukha L. M., Kashyrova O. V., Guch A. O., Vlaykov G. G., Vlasenko O. A., Kondratuk V. A., Gomolyako I. V. Congenital vascular malformations: features of diagnosis and treatment. Another Phlebology: International Workshop, Budapest, 6-7 October 2017: abstract. *The Hungarian Journal of Vascular diseases.* 2017. Vol. XXIV. №3. P. 17–18.
33. Chernukha L., Kashyrova O., Guch A., Vlasenko O., Vlaykov Y., Kondratyuk V., Gomolyako I., Altman I. Congenital vascular malformation: from diagnostic to treatment. *International Angiology: UIP World Congress, Melbourne, 3–8 February 2018: abstract.* Melbourne, 2018. Vol. 37. Suppl. 1. № 1. P. 59.

- 34.Laakso A, Hernesniemi J. Arteriovenous malformations: epidemiology and clinical presentation. *Neurosurg Clin N Am*. 2012 Jan;23(1):1-6. doi: 10.1016/j.nec.2011.09.012. PMID: 22107853.
- 35.Behravesh S, Yakes W, Gupta N, Naidu S, Chong BW, Khademhosseini A, Oklu R. Venous malformations: clinical diagnosis and treatment. *Cardiovasc Diagn Ther*. 2016 Dec;6(6):557-569. doi: 10.21037/cdt.2016.11.10. PMID: 28123976; PMCID: PMC5220204
- 36.Breugem CC, Maas M, Breugem SJ, Schaap GR, van der Horst CV. Vascular malformations of the lower limb with osseous involvement. *J Bone Joint Surg Br*. 2003;85(3):399-05. doi: 10.1302/0301-620x.85b3.13429.
- 37.Spencer SA, Sorger J. Orthopedic issues in vascular anomalies. *Semin Pediatr Surg*. 2014 Aug;23(4):227-32. doi: 10.1053/j.sempedsurg.2014.06.015. Epub 2014 Jun 19. PMID: 25241103.
- 38.Öztürk Durmaz E, Demircioğlu D, Yalınay Dikmen P, Alanay Y, Alanay A, Demirkesen C, Tokat F, Karaarslan E. A Review on Cutaneous and Musculoskeletal Manifestations of CLOVES Syndrome. *Clin Cosmet Investig Dermatol*. 2022 Apr 13;15:621-630. doi: 10.2147/CCID.S351637. PMID: 35444443; PMCID: PMC9013705.
- 39.Klippel M, Trenaunay P. Du naevus variqueux et osteohypertrophique // *Arch Gen Med*. 1900;3:641–72.
- 40.Weber FP. Haemangiectasic hypertrophies of the foot and lower extremity. Congenital or acquired. *Presse Med*.1908;15:261–6.
- 41.Weber FP. Haemagiectasis hypertrophy of limbs. Congenital phlebarteriectasis and so called congenital ‘varicose veins’. *Br J Child Dis*.1918;15:13–17.
- 42.Servelle M, Trinquescoste P, Servelle M. Des angiomes veineux (about venous angiomas). *Arch Mal Couer*.1948;41:436–38.
- 43.Martorell F. Hemangiomatosis braquial osteolitica. *Angiologia*.1949;1:219.
- 44.Kim YW, Lee SH, Kim DI, Do YS, Lee BB. Risk factors for leg length discrepancy in patients with congenital vascular malformation. *J Vasc Surg*.2006;44(3):545–53. doi: 10.1016/j.jvs.2006.05.035.

45. Belov S. Correction of lower limbs length discrepancy in congenital vascular-bone diseases by vascular surgery performed during childhood. *Semin Vasc Surg.* 1993;6:245-51. PMID: 8305979.
46. Mattassi R, Vaghi M. Vascular bone syndrome - angioosteodystrophy: current concepts. *Phlebology/Venous Forum R Soc Med.* 2007;22(6):287–90. doi: 10.1258/026835507782655263.
47. Sumner DS, Rutherford RB. Hemodynamics and pathophysiology of arteriovenous fistulas. *Rutherford's Vascular Surgery.* 3rd ed. Philadelphia: WB Saunders Co;1989. p. 1011.
48. Servelle M. Klippel and Trenaunay's syndrome. *Ann Surg.* 1985;201:365–73. doi: 10.1097/00000658-198503000-00020.
49. Cartier P. Biochimie des troubles de l'ossification. In: Polonowsky M, ed. *Pathologie Chimique.* Paris: Masson; 1952. p. 1462-73.
50. Ingebrigsten R, Krog J, Lerand S. Circulation distal to experimental arterio-venous fistulas of the extremities: a polarographic study. *Acta Chir Scand.* 1963;125:308–17. PMID: 13956493.
51. Hauss WH. Transport und Stoffwechsel im Bindegewebe / In: Klüken N, editors. *Aktuelle Angiologie, Folia Angiologica Suppl. Vol 2.* Berlin: Verlag Haupt & Koska; 1973. p. 174-91.
52. Zelzer E, McLean W et al. Skeletal defects in VEGF(120/120) mice reveal multiple roles for VEGF in skeletogenesis. *Development.* 2002;129(8):1893–904. PMID: 11934855.
53. Deckers MM, van Bezooijen RL, van der Horst G et al. Bone morphogenetic proteins stimulate angiogenesis through osteoblast-derived vascular endothelial growth factor A. *Endocrinology.* 2002;143(4):1545–53. doi: 10.1210/endo.143.4.8719.
54. Carano RA, Filvaroff EH. Angiogenesis and bone repair. *Drug Discov Today.* 2003;8(21):980–89. doi: 10.1016/s1359-6446(03)02866-6.
55. Маркс ВО. Ортопедическая диагностика (руководство-справочник). Минск: Наука и техника; 1978. 512 с.

56. McGrory BJ, Amadio PC. Klippel-Trenaunay syndrome: Orthopaedic consideration. *Orthopaedic Review*. 1993;22(1):41-50. PMID: 8380635.
57. Anderson M, Green WT, Messner MB. Growth and Predictions of Growth in the Lower Extremities. *J Bone Joint Surg Am*. 1963;45(1):1-14. PMID: 14040773.
58. Westh RN, Menelaus MB. A simple calculation for the timing of epiphysial arrest: a further report. *J Bone Joint Surg Br*. 1981;63B(1):117-19. PMID: 7204464.
59. Moseley CF. A straight line graph for leg length discrepancies. *Clin. Orthop. Relat. Res.* 1978;136:33-40. PMID: 845200.
60. Paley D, Bhave A, Herzenberg JE, Bowen JR. Multiplier method for predicting limb-length discrepancy. *J Bone Joint Surg Am*. 2000;82A(10):1432-46. doi: 10.2106/00004623-200010000-00010.
61. Shapiro F. Longitudinal growth of the femur and tibia after diaphyseal lengthening. *J of Bone and Joint Surg*. 1987;69(5):684-90. PMID: 3597468.
62. Borowski A, Bajelidze G, Bowen JR. Hypertrophy Associated With Vascular Malformations: Analysis of Growth and Results of Epiphysiodesis. *Orthopedics*. 2018;41(4):e574-e79. doi: 10.3928/01477447-20171213-07.
63. Nouth F, Kuo LA. Percutaneous epiphysiodesis using transphyseal screws (PETS): prospective case study and review. *J Pediatr Orthop*. 2004;24(6):721–725. doi: 10.1097/00004694-200411000-00023.
64. Pendleton AM, Stevens PM, Hung M. Guided growth for the treatment of moderate leg-length discrepancy. *Orthopedics* 2013; 36 (5): E575-580. doi: 10.3928/01477447-20130426-18.
65. Phemister DB. Operative arrestment of longitudinal growth of bones in the treatment of deformities. *J. Bone Joint Surg. Am*. 1933;15(1):1-15.
66. Blount WP, Clarke GR. Control of bone growth by epiphyseal stapling: a preliminary report. *J Bone Joint Surg Am*. 1949 Jul;31A(3):464-78. PMID: 18153890.

67. Metaizeau JP, Wong-Chung J, Bertrand H, Pasquier P. Percutaneous epiphysiodesis using transphyseal screws (PETS). *J Pediatr Orthop*. May-Jun 1998;18(3):363-9. PMID: 9600565.
68. Stevens PM. Guided growth for angular correction: a preliminary series using a tension band plate *J. Pediatr. Orthop*. 2007 Apr-May;27(3):253-9. doi: 10.1097/BPO.0b013e31803433a1.
69. Belov S. Correction of lower limbs length discrepancy in congenital vascular-bone diseases by vascular surgery performed during childhood. *Semin Vasc Surg*. 1993;6:245-51. PMID: 8305979.
70. Enjolras O, Chapot R, Merland JJ. Vascular anomalies and the growth of limbs: a review. *J Pediatr Orthop B*. 2004;13:349–57. doi: 10.1097/01202412-200411000-00001.
71. Domp Martin A, Acher A, Thibon P, Tourbach S, Hermans C, Deneys V et al. Association of localized intravascular coagulopathy with venous malformations. *Arch Dermatol*. 2008 Jul;144(7):873-7. doi: 10.1001/archderm.144.7.873.
72. Schoch JJ, Nguyen H, Schoch BS, Anderson KR, Stans AA, Driscoll D et al. Orthopaedic diagnoses in patients with Klippel-Trenaunay syndrome. *J Child Orthop*. 2019;13(5):457-62. doi: 10.1302/1863-2548.13.190065.
73. Jacob AG, Driscoll DJ, Shaughnessy WJ, Stanson AW, Clay RP, Gloviczki P. Klippel-Trenaunay syndrome: spectrum and management. *Mayo Clin Proc*. 1998;73:28–36. doi: 10.1016/S0025-6196(11)63615-X.
74. Capraro PA, Fisher J, Hammond DC, Grossman JA. Klippel-Trenaunay syndrome. *Plast. Reconstr. Surg*. 2002; 109: 2052–60; quiz 2061–2052. doi: 10.1097/00006534-200205000-00041.
75. Meine JG, Schwartz RA, Janniger CK. Klippel-Trenaunay-Weber syndrome. *Cutis* 1997;60(3):127–32. PMID: 9314616.
76. Gloviczki P, Hollier LH, Telander RL, Kaufman B, Bianco AJ, Stickler GB. Surgical implications of Klippel-Trenaunay syndrome. *Ann Surg*. 1983;197:353–62. doi: 10.1097/0000658-198303000-00017.

- 77.Mimura H, Akita S, Fujino A, et al. Japanese clinical practice guidelines for vascular anomalies 2017. *Pediatr Int.* 2020;62(3):257-304. doi:10.1111/ped.14077.
- 78.Hatzokos I, Gigis I,Marinou A, Pournaras J. Bone lengthening for correction of limb length discrepancy in a patient with Klippel-Trenaunay syndrome. *Acta Orthop.Belg.*2004;70:623-626. doi: 10.1177/230949901101900320.
- 79.Takata M, Watanabe K, Matsubara H, Takato K, Nomura I, Tsuchiya H. Lengthening of the normal tibia in a patient with hemihypertrophy caused by Klippel-Trenaunay-Weber syndrome: a case report. *J of Orthop Surg.* 2011;19(3):359-63. DOI: 10.1177/230949901101900320.
- 80.Ferreira MS, Francisco T, Tavares D. Challenges in orthopaedic management of Parkes-Weber syndrome. *BMJ Case Rep.* 2013; bcr2013008800. doi: 10.1136/bcr-2013-008800.
- 81.Redondo P, Aguado L, Martínez-Cuesta A. Diagnosis and management of extensive vascular malformations of the lower limb: part II. Systemic repercussion, diagnosis, and treatment. *J. Am. Acad. Dermatol.* 2011;65:909–923. doi: 10.1016/j.jaad.2011.03.009.
- 82.Shuhart CR, Yeap SS, Anderson PA et al. Executive Summary of the 2019 ISCD Position Development Conference on Monitoring Treatment, DXA Cross-calibration and Least Significant Change, Spinal Cord Injury, Peri-prosthetic and Orthopedic Bone Health, Transgender Medicine, and Pediatrics. *J Clin Densitom.* 2019 Oct-Dec;22(4):453-471. doi: 10.1016/j.jocd.2019.07.001. Epub 2019 Jul 5. PMID: 31400968.
- 83.Поворознюк В.В. Роль двохфотонної рентгенівської абсорбціометрії в оцінці структурно-функціонального стану кісткової тканини в дітей та підлітків (за рекомендаціями Міжнародного товариства з клінічної денситометрії — ISCD). *Біль. Суглоби. Хребет.* 2012; 5(1):55-56.
- 84.Crofton PM, Evans N, Taylor MR, Holland CV. Serum CrossLaps: pediatric reference intervals from birth to 19 years of age. *Clin Chem.* 2002; 48(4):671-3. PMID: 11901074.

85. Crofton PM, Evans N, Taylor MR, Holland CV. Procollagen type I amino-terminal propeptide: pediatric reference data and relationship with procollagen type I carboxyl-terminal propeptide. *Clin Chem*. 2004; Nov;50(11):2173-6. doi: 10.1373/clinchem.2004.039958. PMID: 15502092.
86. Bayer M. Reference values of osteocalcin and procollagen type I N-propeptide plasma levels in a healthy Central European population aged 0-18 years. *Osteoporos Int*. 2014 Feb;25(2):729-36. doi: 10.1007/s00198-013-2485-4. Epub 2013 Aug 22. PMID: 23974858.
87. Guk Yu, Chernukha L, Zyma A, Vyderko R, Cheverda A, Kincha-Polishcuk T, Skuratov O. Orthopedic manifestations in patients with arteriovenous malformations of the lower limbs. *Acta Phlebologica*, 2023 April;24(1):9-16. doi: 10.23736/S1593-232X.22.00543-4
88. Bruder E, Perez-Atayde AR, Jundt G, Alomari AI, Rischewski J, Fishman SJ, Mulliken JB, Kozakewich HP. Vascular lesions of bone in children, adolescents, and young adults. A clinicopathologic reappraisal and application of the ISSVA classification. *Virchows Archiv* 2009;45(4):161–179. doi: 10.1007/s00428-008-0709-3.
89. McCullough CJ, Kenwright J. The Prognosis in Congenital Lower Limb Hypertrophy. *Acta Orthopaedica Scandinavica*. 1979;50(3):307-313. DOI: 10.3109/17453677908989772
90. Harvey WF, Yang M, Cooke TD, Segal NA et al. Association of leg-length inequality with knee osteoarthritis: a cohort study. *Annals of internal medicine*. 2010;152(5): 287–295. doi:10.7326/0003-4819-152-5-201003020-00006.
91. Корж НА, Радченко ВА. (2015) Справочник ортопеда. Киев: Библиотека «Здоровье Украины».
92. Reid DC, Smith B. Leg length inequality: a review of etiology and management. *Physiotherapy Canada*. 1984; 36: 177–182.9
93. Kalson NS, Borthwick LA, Mann DA, Deehan DJ, Lewis P et al. International consensus on the definition and classification of fibrosis of the knee joint. *The*

- bone & joint journal. 2016; 98-B(11): 1479-1488. doi:10.1302/0301-620X.98B10.37957
- 94.Campbell TM, McGonagle D. Flexion contracture is a risk factor for knee osteoarthritis incidence, progression and earlier arthroplasty: data from the osteoarthritis initiative. *Ann Phys Rehabil Med*. 2021; 64(2): 101439. doi: 10.1016/j.rehab.2020.09.005.
 - 95.Smilović J, Korzinek K, Anticević D. Klippel-Trenaunayev sindrom [The Klippel-Trenaunay syndrome]. *Lijec Vjesn*. 1996 Jan-Feb;118(1-2):20-3. Croatian. PMID: 8759416.
 - 96.Arnett TR. Acidosis, hypoxia and bone. *Arch Biochem Biophys*. 2010; 503(1):103–109. doi: 10.1016/j.abb.2010.07.021.
 - 97.Breugem CC, Maas M, Breugem SJ, Schaap GR, van der Horst CV. Vascular malformations of the lower limb with osseous involvement. *J Bone Joint Surg Br*. 2003; 85(3):399-05. doi: 10.1302/0301-620x.85b3.13429.
 - 98.Boyd JB, Mulliken JB, Kaban LB, Upton J, Murray JE. Skeletal changes associated with vascular malformations. *Plast Reconstr Surg*. 1984;74:789-97.
 - 99.Redondo P, Aguado L, Martínez-Cuesta A. Diagnosis and management of extensive vascular malformations of the lower limb: part I. Clinical diagnosis. *J Am Acad Dermatol*. 2011 Nov;65(5):893-906; quiz 907-8. doi: 10.1016/j.jaad.2010.12.047. PMID: 22000870.
 100. Takeuchi A, Matsubara H, Yamamoto N et al. Successful treatment of pathologic femoral shaft fracture associated with large arteriovenous malformations using a 3-dimensional external fixator and teriparatide: A case report. *BMC Surg*. 2019; 19(1):35. doi: 10.1186/s12893-019-0498-4.
 101. Tsaridis E, Papasoulis E, Manidakis N, Koutroumpas I, Lykoudis S, Banos A, Sarikloglou S. Management of a femoral diaphyseal fracture in a patient with Klippel-Trenaunay-Weber syndrome: a case report. *Cases Journal*. 2009; 2(8, article 8852) doi: 10.4076/1757-1626-2-8852.
 102. Nahas S, Wong F, Back D. A case of femoral fracture in klippel trenaunay syndrome. *Case Rep Orthop*. 2014;2014:548161. doi: 10.1155/2014/548161.

- Epub 2014 Nov; 12. PMID: 25478269; PMCID: PMC4247958.
103. Lee BB. Critical Issues in Management of Congenital Vascular Malformation. *Annals of Vascular Surgery*. 2004; 18(3):380–392. doi: 10.1007/s10016-004-0020-y.
 104. Yakes WF. Arteriovenous malformations: the Yakes classification and its therapeutic implications. *Egyptian J Vasc Endovasc Surg*. 2014;10:9–23.
 105. Shuhart CR, Yeap SS, Anderson PA et al. Executive Summary of the 2019 ISCD Position Development Conference on Monitoring Treatment, DXA Cross-calibration and Least Significant Change, Spinal Cord Injury, Peri-prosthetic and Orthopedic Bone Health, Transgender Medicine, and Pediatrics. *J Clin Densitom*. 2019 Oct-Dec;22(4):453-471. DOI: 10.1016/j.jocd.2019.07.001. Epub 2019 Jul 5. PMID: 31400968.
 106. Marenzana M, Arnett TR. The Key Role of the Blood Supply to Bone. *Bone Research*. 2013; 1:203-215. doi: 10.4248/BR201303001
 107. Ramasamy SK, Kusumbe AP, Schiller M, et al. Blood flow controls bone vascular function and osteogenesis. *Nat Commun*. 2016;7:13601. Published 2016 Dec 6. doi:10.1038/ncomms13601
 108. Berendsen AD, Olsen BR. Bone development. *Bone*. 2015;80:14-18. doi:10.1016/j.bone.2015.04.035
 109. McCarthy I. The physiology of bone blood flow: a review. *J Bone Joint Surg Am*. 2006;88 Suppl 3:4-9. doi:10.2106/JBJS.F.00890
 110. Hirao M, Tamai N, Tsumaki N, Yoshikawa H, Myoui A. Oxygen tension regulates chondrocyte differentiation and function during endochondral ossification. *J Biol Chem*. 2006 Oct 13;281(41):31079-92. doi: 10.1074/jbc.M602296200. Epub 2006 Aug 11. PMID: 16905540.
 111. Lee HH., Chang CC., Shieh MJ. et al. Hypoxia Enhances Chondrogenesis and Prevents Terminal Differentiation through PI3K/Akt/FoxO Dependent Anti-Apoptotic Effect. *Sci Rep* 2013;3:2683. doi:10.1038/srep02683
 112. Schipani E, Maes C, Carmeliet G, Semenza GL. Regulation of osteogenesis-angiogenesis coupling by HIFs and VEGF. *J Bone Miner Res*.

- 2009 Aug;24(8):1347-53. doi: 10.1359/jbmr.090602. PMID: 19558314; PMCID: PMC3276346.
113. Utting JC, Flanagan AM, Brandao-Burch A, Orriss IR, Arnett TR. Hypoxia stimulates osteoclast formation from human peripheral blood. *Cell Biochem Funct.* 2010 Jul;28(5):374-80. doi: 10.1002/cbf.1660. PMID: 20556743.
 114. Maes C, Carmeliet G, Schipani E. Hypoxia-driven pathways in bone development, regeneration and disease. *Nat Rev Rheumatol.* 2012 Mar 27;8(6):358-66. doi: 10.1038/nrrheum.2012.36. PMID: 22450551.
 115. Riddle, R.C., Khatri, R., Schipani, E. et al. Role of hypoxia-inducible factor-1 α in angiogenic–osteogenic coupling. *J Mol Med.* 2009; 87:583–590. doi: 10.1007/s00109-009-0477-9.
 116. Eshkar-Oren I, Viukov SV, Salameh S, et al. The forming limb skeleton serves as a signaling center for limb vasculature patterning via regulation of Vegf. *Development.* 2009;136(8):1263-1272. doi:10.1242/dev.034199.
 117. Boon LM1, Ballieux F, Vikkula M. Pathogenesis of vascular anomalies. *Clin Plast Surg.* 2011;38(1):7–19. doi: 10.1016/j.cps.2010.08.012.
 118. Chernikha L, Kashyrova O, Vlaykov G. et al. The main aspects of diagnostics and treatment of diffuse arteriovenous forms of congenital vascular malformations of extremities with the presence of microfistulas. *Acta Phlebologica.* 2018;19(2):49–55. doi: 10.23736/S1593-232X.18.00418-6.
 119. Чернуха ЛМ, Гуч АО, Артеменко МО. Венозні форми вроджених судинних мальформацій нижніх кінцівок. Діагностика та хірургічне лікування. *Клінічна хірургія.* 2011;2:52–56.
 120. Anderson M, Green WT, Messner MB: Growth and predictions of growth in the lower extremities. *J Bone Joint Surg Am* 1963;45-A:1-14.
 121. Anderson M, Messner MB, Green WT: Distribution of lengths of the normal femur and tibia in children from one to eighteen years of age. *J Bone Joint Surg Am* 1964;46:1197-1202.

122. Видерко Р.В., Зима А.М., Гук Ю.М., Чернуха Л.М., Чеверда А.І., Кінча-Поліщук Т.А. Клініко-ортопедична класифікації функціонального стану нижніх кінцівок при вроджених судинних мальформаціях. Хірургія дитячого віку (Україна). 2022;77(4):84-90. doi: 10.15574/PS.2022.77.84

ДОДАТОК 1

СПИСОК НАУКОВИХ ПРАЦЬ ЗА ТЕМОЮ ДИСЕРТАЦІЇ

1. Гук Ю.М., Зима А.М., Кінча-Поліщук Т.А., Чеверда А.І., Видерко Р.В., Скуратов О.Ю. Судинна мальформація як ортопедична проблема (огляд). Вісник ортопедії, травматології та протезування. 2020;105(2):60-67.
2. Гук Ю.М., Зима А.М., Чеверда А.І., Кінча-Поліщук Т.А., Видерко Р.В., Скуратов О.Ю. Необхідність та доцільність корекції різниці довжини нижніх кінцівок при вроджених судинних мальформаціях у дітей. Хірургія дитячого віку. 2020;67(2):68-72.
3. Гук Ю.М., Чернуха Л.М., Зима А.М., Чеверда А.І., Кінча-Поліщук Т.А., Видерко Р.В. Клініко-ортопедичні прояви вроджених судинних мальформацій нижніх кінцівок. Ортопедія, травматологія і протезування. 2021;624(3):49-53.
4. Видерко Р.В., Зима А.М., Гук Ю.М., Чернуха Л.М., Чеверда А.І., Кінча-Поліщук Т.А. Клініко-ортопедична класифікації функціонального стану нижніх кінцівок при вроджених судинних мальформаціях. Хірургія дитячого віку (Україна). 2022;77(4):84-90.
5. Гук Ю.М., Чернуха Л.М., Зима А.М., Чеверда А.І., Кінча-Поліщук Т.А., Видерко Р.В., Скуратов О.Ю., Зотя А.В. «Ортопедичні прояви вроджених судинних мальформацій нижніх кінцівок – актуальні проблеми та шляхи їх вирішення». Матеріали VI з'їзду судинних хірургів, флебологів та ангіологів України». Клінічна хірургія. 2022;89(5-6):24-25.
6. Guk Yu, Chernukha L, Zyma A, Vyderko R, Cheverda A, Kincha-Polishcuk T, Skuratov O. Orthopedic manifestations in patients with arteriovenous malformations of the lower limbs. Acta Phlebologica, 2023 April;24(1):9-16.
7. Zyma A.M., Vyderko R.V., Kincha-Polishchuk T.A., Cheverda A.I., Chernukha L.M., Guk Yu.M., Haiko O.G., Magomedov O.M., Zotya A.V., Skuratov O.Yu. Structural and functional state of bone in patients with arteriovenous malformations of the lower extremities. Pain, joints, spine. 2023;13(3):165-171.

8. Zyma A.M., Vyderko R.V., Chernukha L.M., Kincha-Polishchuk T.A., Guk Yu.M., Cheverda A.I., Skuratov O.Yu., Demyan Yu.Yu. Changes of bone tissue metabolism in congenital arteriovenous malformations of the lower limb. World Congress on Osteoporosis Osteoarthritis and Musculoskeletal Diseases, AbstractBook. 2023; Poster 539: P. 376.
9. Зима А.М., Видерко Р.В., Кінча–Поліщук Т.А., Чеверда А.І., Чернуха Л.М., Гук Ю.М., Зотя А.В., Скуратов О.Ю. Структурний стан та метаболізм кісткової тканини у хворих з артеріовенозними мальформаціями нижніх кінцівок. Матеріали конгресу судинних хірургів, флебологів та ангіологів України «Сухаревські читання». Український журнал клінічної хірургії. 2023 травень/червень; 90(3):17.

Апробації отриманих результатів

Основні положення та результати роботи обговорені на:

- науково-практичній конференції «Інноваційні технології в хірургії та анестезіології і інтенсивній терапії дитячого віку», 18-19 жовтня 2019 року, Київ;
- XXX симпозиумі Товариства дитячих ортопедів Польщі, 05 березня 2021 Варшава, Польща;
- І-й науково-практичній конференції з міжнародною участю «Охматдитівські читання», 23-24 вересня 2021 року, Київ;
- всеукраїнській науково-практичній конференції із міжнародною участю «Актуальні питання дитячої хірургії», 18-20 листопада 2021 року, Львів;
- науково-практичній конференції молодих вчених «Сучасні тенденції та новітні технології в медицині: погляд молодого вченого», 26 листопада 2021 року, Київ;
- науково-практичній конференції «Інтегративна медицина: досягнення та перспективи», 28 травня 2022 року, Київ;

- науковій конференції ДУ "ІТО НАМН України", 12 липня 2022 року, Київ;
- II-й науково-практичній конференції з міжнародною участю «Охматдитівські читання», 15-16 вересня 2022 року, Київ;
- II-й міжнародній фаховій школі для дитячих лікарів хірургічних спеціальностей: «Практична дитяча хірургія», 17-18 вересня 2022 року, Київ;
- VI з'їзді судинних хірургів, флебологів та ангіологів України, 01-03 грудня 2022 року, Київ;
- World Congress on Osteoporosis, Osteoarthritis and Musculoskeletal Diseases, 04-07 травня 2023 року, Барселона, Іспанія;
- конгресі судинних хірургів, флебологів та ангіологів України «Сухаревські читання», 11-13 вересня 2023 року, Вінниця.